

**Национальная медицинская ассоциация оториноларингологов**

**Министерство здравоохранения Российской Федерации**

**УТВЕРЖДАЮ:**

Главный внештатный  
специалист  
оториноларинголог  
Минздрава России

д.м.н., профессор Н.А.Дайхес

Президент Национальной медицинской  
Ассоциации оториноларингологов

Заслуженный врач России,  
член-корр.РАН

профессор Ю.К.Янов

**ТИМПАНОСКЛЕРОЗ**

**Клинические рекомендации**

Москва – Санкт-Петербург

2014

## **Клинические рекомендации «Тимпаносклероз»**

**Рекомендации подготовлены:** д.м.н., проф. Крюков А.И., д.м.н., проф. Кунельская Н.Л., д.м.н. Гаров Е.В., д.м.н., проф. Свистушкин В.М., к.м.н. Сидорина Н.Г., к.м.н. Загорская Е.Е., к.м.н. Зеленкова В.Н., к.м.н., Муратов Д.Л., к.м.н., Поливода А.М., Сударев П.А.

**Рекомендации рассмотрены и утверждены на заседании Национальной медицинской ассоциации оториноларингологов от 11-12 ноября 2014 года.**

Экспертный совет: д.м.н. проф. Абдулкеримов Х.Т. (Екатеринбург); д.м.н. Артюшкин С.А. (Санкт-Петербург); д.м.н. проф. Гаращенко Т.И. (Москва); д.м.н. проф. Дайхес Н.А. (Москва); д.м.н. проф. Егоров В.И. (Москва); д.м.н. проф. Карнеева О.В. (Москва); д.м.н. проф. Карпова Е.П. (Москва); д.м.н. проф. Коркмазов М.Ю. (Челябинск); д.м.н. проф. Кошель В.И. (Ставрополь); д.м.н. проф. Накатис Я.А. (Санкт-Петербург); д.м.н. проф. Овчинников А.Ю.(Москва); д.м.н. проф. Рязанцев С.В. (Санкт-Петербург); д.м.н. проф. Свистушкин В.М.(Москва); д.м.н. Фанта И.В. (Санкт-Петербург); член-корр. РАМН, д.м.н. проф. Янов Ю.К. (Санкт-Петербург).

**Цель: Ознакомить врачей с этиологией, патогенезом, клиническими проявлениями тимпаносклероза и современными подходами к диагностике и лечению данной патологии.**

## Введение

Тимпаносклероз (ТСК - Н 74.0) является исходом катарального воспаления слизистой оболочки среднего уха, как морфологическое отражение очаговой реакции мукопериоста при негнойных формах воспаления. Тимпаносклеротические изменения встречаются при любых формах хронического среднего отита (ХСО) и являются признаком доброкачественного течения хронического воспаления. Тимпаносклероз относят к фиброзирующим формам средних отитов. Данный процесс не является самостоятельной нозологической единицей и отражает определённую клинико-морфологическую форму среднего отита, имеющую свои клинические особенности проявляющиеся наличием ТСК комплексов, ограничивающих подвижность цепи слуховых косточек и барабанной перепонки, что приводит к тугоухости при этой патологии. Учитывая причины возникновения данной патологии и увеличение частоты вялотекущих ХСО, следует ожидать рост проявлений ТСК у населения. Однако этого не наблюдается - в 60-е годы тимпаносклероз выявлялся у 33% больных ХСО, в настоящее время - от 3 до 33%. В тоже время надо признать, что распространённость тимпаносклероза у больных ХСО весьма значительна.

Эффективным способом лечения тугоухости при тимпаносклерозе является хирургический. В зависимости от его проявлений и изменений барабанной перепонки проводится одно- или многоэтапное лечение.

## **Некоторые аспекты эпидемиологии и этиологии тимпаносклероза.**

Этиология и патогенез тимпаносклеротического процесса к настоящему времени изучены фрагментарно и целостного взгляда на данную патологию не имеется. Основным морфологическим исходом воспалительного процесса является развитие склероза на месте повреждения (воспалительная альтерация) тканей и преобладание процессов фиброобразования над вялотекущим воспалением. Нарастание фиброза отражает качественные изменения реактивных возможностей тканей среднего уха – снижение их способности к развитию выраженных воспалительных реакций. Однако, по данным гистологических исследований даже при распространённом ТСК в тканях среднего уха обнаруживаются участки текущего воспаления. То есть поствоспалительный склероз не является застывшим патологическим состоянием, а характеризуется внутренним развитием, направленным в сторону гиперпластических, дистрофических, атрофических и некробиотических изменений в зависимости от условий, что и объясняет фиброзно-деструктивный его характер. Завершённость и незавершённость процесса морфологически отражает разную степень и форму фиброобразования. Тимпаносклероз многие относят к завершённым формам, что проявляется благоприятным клиническим течением процесса и медленно нарастающей тугоухостью. В тоже время при длительном течении ХГСО в настоящее время вместе с ТСК комплексами можно встретить сочетание катарального воспаления слизистой оболочки с участками фиброобразования, кариеса и холестеатомы, что свидетельствует о динамике хронического воспаления и его исходах.

В зависимости от характера воспаления (гнойного или серозного) морфологически фиброзный процесс протекает по принципу эпиморфоза (возмещение тканевого дефекта грануляционной тканью с её созреванием и пре-

вращение в рубец) или эндоморфоза (развитие соединительной ткани в самой слизистой оболочке). Тимпаносклероз является типичным проявлением эндоморфоза после серозного воспаления в среднем ухе, при котором происходят дегенеративные процессы в слизистой оболочке среднего уха и барабанной перепонке с образованием плотных конгломератов (очагов тимпаносклероза). Возникновение слоистой структуры ТСК очагов связывают с процессом множества циклов обызвествления гиалиновых масс, которые формируя пластины, подвергаются дегенерации.

Гистологические исследования бляшек обнаруживают плотную волокнистую соединительную ткань с признаками гиалинового перерождения и скоплениями кальцификатов (в ряде случаев – очаги оссификации) в слизистой оболочке барабанной перепонки. Выделены следующие гистологические варианты строения бляшки: дистрофический, склеротический (фиброзный), гиалиновый, петрифицированный, смешанный. Понятие «гистологический тимпаносклероз» включает начальные, выявляемые гистологически проявления поражения отдельных участков слизистой оболочки и надкостницы, а также ТСК комплексы, не выявляемые при отомикроскопии.

Описан ряд механизмов, имеющих место при развитии тимпаносклероза: гиалиновая дегенерация, эктопическая кальцификация и/или дистрофическое обызвествление соединительной ткани собственной пластинки барабанной перепонки и слизистой оболочки среднего уха, оссификация склеротических конгломератов, остеогенное происхождение очагов тимпаносклероза и гетеротопическое формирование костной ткани. Эктопическая кальцификация (отложение фосфорно-кальциевых соединений в слизистой оболочке среднего уха и толще барабанной перепонки) обусловлена усилением процессов костной резорбции вследствие дисбаланса в системе регуляции костного метаболизма при хроническом воспалении. В патогенетических механизмах ТСК процесса существенную роль играют локальные и системные нарушения костного ремоделирования.

До настоящего времени невозможно объяснить, почему у одних пациентов наблюдается быстрое прогрессирование заболевания после однократного кратковременного эпизода гноетечения из уха, а у других - нет никаких ТСК проявлений даже при частых и длительных обострениях ХСО. Результаты исследований, предпринятых в разные годы с целью изучения тимпаносклероза, свидетельствуют об участии множества факторов в патогенезе заболевания.

На основании результатов HLA-типирования, было сделано заключение о вероятной ассоциации тимпаносклероза с HLA- антигенами - В35 и - DR3, что позволяет говорить о генетической предрасположенности к тимпаносклерозу.

Исследование особенностей кальциевого обмена у больных тимпаносклерозом доказали эффективность использования блокаторов кальциевых каналов для профилактики развития тимпаносклероза. Представлены данные о значительном повышении уровней паратгормона и маркера костной резорбции в крови у больных тимпаносклерозом при одновременном снижении концентрации витамина D, регулирующего остеогенез. Таким образом, более высокое содержание паратгормона в сыворотке крови у пациентов с тимпаносклерозом, во-первых, способствует усилению костной резорбции, во-вторых, стимулирует поступление кальция и фосфатов в кровь. В то же время первая стадия формирования костной ткани - синтез белков предшественников коллагена и остеокальцина – оказывается недостаточной. Этот дисбаланс сопровождается кратковременным нахождением чрезмерной концентрации ионов кальция и фосфатов в крови, ведущим к отложению фосфорно-кальциевых соединений в тканях (эктопической кальцификации) и, в частности, в слизистой оболочке среднего уха.

В результате гистологического исследования операционного материала выявлены зоны хронического неспецифического воспаления и участки кальциноза. Особенности гистологической картины ТСК подтверждают не-

завершенность воспалительного процесса при указанной патологии. Этот факт является одним из аргументов в пользу необходимости радикального удаления ТСК конгломератов из среднего уха. В образцах операционного материала не обнаружено элементов костной ткани, что подтверждает дискуссионность остеогенеза при развитии ТСК. В то же время кальциноз, выявляемый в склеротических очагах, обуславливает актуальность локального применения кальций-связывающих препаратов для профилактики фиксации структур среднего уха вследствие развития ТСК.

Установлено, что у пациентов с выраженными атеросклеротическими изменениями тимпаносклероз встречается достоверно чаще по сравнению с пациентами без проявлений атеросклероза, в связи с чем продолжаются исследования с целью выявления общих механизмов развития этих заболеваний.

При изолированном тимпаносклерозе сывороточные уровни маркера костной резорбции  $\beta$ -CrossLaps на 40%, а при сочетании тимпаносклероза с холестеатомой, кариесом, полипозным и/или грануляционным процессами на 70% превышают показатели здоровых. Концентрации активатора костного ремоделирования паратгормона по сравнению с больными ХСО без патологических образований в среднем ухе и здоровыми людьми повышены на 21,5% при изолированном ТСК и на 38,3% при сочетании ТСК с другими патологическими образованиями.

Имеются данные, свидетельствующие об участии вегетативной нервной системы в механизмах развития ТСК, что требует проведения дополнительных терапевтических мероприятий, направленных на устранение нейровегетативных расстройств.

По мнению большинства авторов, формирование ТСК начинается в детском или подростковом возрасте, а пусковым моментом является воспалительный процесс в среднем ухе. Это может быть острый или хронический, катаральный либо гнойный отит. Имеются сведения о развитии ТСК в ре-

зультате травмы барабанной перепонки, в том числе после установки тимпановентиляционной трубки при лечении экссудативного отита. Имеется подтверждение влияния длительного течения ХСО на возрастание количества случаев ТСК с увеличением возраста больных.

Существует ряд гипотез развития ТСК: застой выделений в складках слизистой оболочки, иммунологические нарушения, способствующие патологическому образованию соединительной ткани в отдаленном периоде воспаления среднего уха; остатки экссудата способствуют сближению участков фиброза слизистой оболочки и увеличивают объем ТСК комплексов. Тимпаносклеротический процесс чаще происходит в зоне наименьшего скопления слизистых желез и ресничатого эпителия. Именно поэтому ТСК является одной из частых причин нарушения слуха при заболеваниях уха, вследствие дегенеративных процессов в слизистой оболочке среднего уха и барабанной перепонке с образованием плотных конгломератов (очагов тимпаносклероза). ТСК бляшки могут ограничивать подвижность слуховых косточек и/или барабанной перепонки, приводя к кондуктивной тугоухости. Тугоухость при данном патологическом процессе может быть обусловлена и разрушением структур среднего уха ТСК конгломератами.

В отношении наиболее частой локализации ТСК очагов, следует отметить, что они развиваются в большей степени в узких местах барабанной полости, где аэрация и отток затруднены. Преимущественно они локализуются между стенками надбарабанного пространства, в области шейки и головки молоточка, вокруг сухожилий барабанной полости, в окнах лабиринта с фиксацией цепи слуховых косточек, что приводит к нарушению слуха по кондуктивному и смешанному типу (рис. 1).



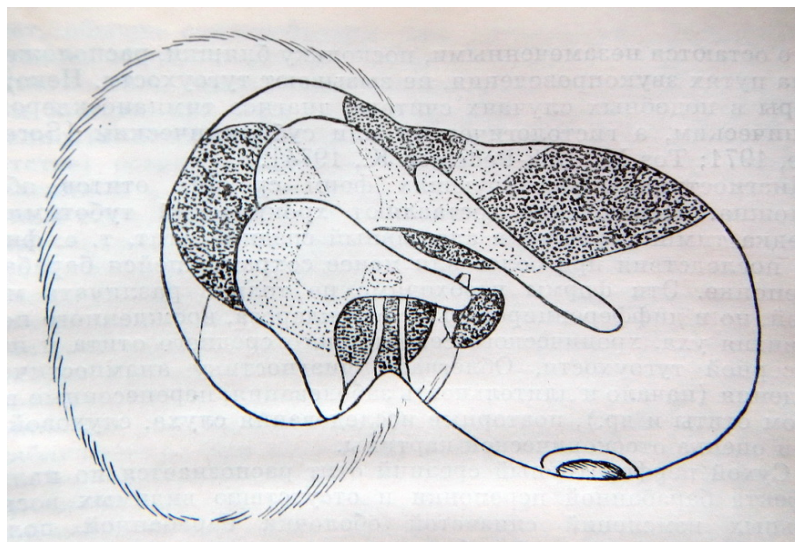


Рис. 1. Излюбленная локализация очагов тимпаносклероза (по Вульштейну Х., 1972)

### Классификация тимпаносклероза.

Предлагают различать открытый и закрытый, первичный и вторичный тимпаносклероз. Первичный ТСК является одним из непосредственных исходов длительного воспалительного процесса в среднем ухе и обуславливается организацией экссудата, иногда с обызвествлением и даже окостенением. Вторичный - развивается через длительное время, иногда через десятки лет, после банального обострения ХГСО. Существуют классификации тимпаносклероза по гистологической характеристике, распространённости и влиянию на слуховую функцию (табл. 1, 2, 3 и 4).

Таблица 1

#### Варианты классификации тимпаносклероза

Овчинников Ю.М. (1975)	Ханамиров А.Р. (1964)	Bhaya M. et al. (1993)	Gibb A.G., Pang Y.T. (1994)	Stancovic M. (2009)
<ul style="list-style-type: none"> <li>• распространенная форма;</li> <li>• ограниченная форма</li> </ul>	<ul style="list-style-type: none"> <li>• первичный</li> <li>• вторичный</li> </ul>	<ul style="list-style-type: none"> <li>• ранний;</li> <li>• промежуточный;</li> <li>• поздний</li> </ul>	<ul style="list-style-type: none"> <li>• открытый</li> <li>• закрытый</li> </ul>	<ul style="list-style-type: none"> <li>• поражение тимпанальной мембраны;</li> <li>• фиксация молоточка и/или наковальни;</li> <li>• фиксация стремени.</li> </ul>

Таблица 2

## Классификация тимпаносклероза (по Bhaya M. et al., 1993)

Форма тимпаносклероза	Гистологическая характеристика
Ранний	Нарушение нормального расположения волокон в соединительнотканном слое
Промежуточный	Признаки гиалинизации
Поздний	Наличие зрелых, сформировавшихся, бляшек с признаками кальцификации и оссификации.

Таблица 3

## Классификация тимпаносклероза (Kamal S., 1997)

Тип	Распространённость процесса
I тип	Барабанная перепонка, молоточек и передне-верхний отдел барабанной полости
II тип	Наковальня и наковальне-стременное сочленение
III тип	Стремя и область окна преддверия

Таблица 4

## Стадии тимпаносклероза (по Bluestone C. et al., 2002)

Распространенность процесса	Состояние слуховой функции	Стадия
Ограничен барабанной перепонкой	Слуховая функция не нарушена	I
	Снижение слуха, обусловленное тимпаносклеротическим процессом	II
В процесс вовлекаются только полости среднего уха	Слуховая функция не нарушена	III
	Снижение слуха, обусловленное тимпаносклеротическим процессом	IV
В процесс вовлечены как барабанная перепонка, так и полости среднего уха	Слуховая функция не нарушена	V
	Снижение слуха, обусловленное тимпаносклеротическим процессом	VI

**Клиническая картина тимпаносклероза.**

Тимпаносклероз у больных ХСО характеризуется наличием перфорации барабанной перепонки, в то время как при ТСК, ассоциированном с адгезивным или экссудативным отитом, барабанная перепонка может выглядеть интактной. В зависимости от наличия перфорации барабанной перепонки

ТСК подразделяют на «открытый» и «закрытый». ТСК встречается при перфорированной барабанной перепонке в 65% случаях, а при целой – в 35%. Все больные отмечают перенесённое в детском возрасте острое воспаление с гнойными непродолжительными выделениями из уха. Для пациентов с ТСК, ассоциированным с ХГСО, характерны длительные периоды ремиссии, а редкие эпизоды обострений сопровождаются, как правило, скудными слизистыми или серозными выделениями.

Согласно имеющимся данным, при наличии двустороннего хронического отита проявления ТСК в 95% случаев также носят бинауральный характер, но при этом выраженность клинико-морфологических проявлений чаще несимметрична, а размеры перфорации при ХГСО не отражают объем ТСК очагов.

### **Диагностика тимпаносклероза.**

Тимпаносклероз проявляется локальными, резко отграниченными от окружающих тканей белыми бляшками, которые располагаются в глубине слизистой оболочки и имеют излюбленную локализацию - область окна преддверия, зона канала лицевого нерва и верхняя часть мыса. Затруднения в дооперационной диагностике ТСК возникают, когда характерные изменения не могут быть обнаружены при наличии небольшой перфорации, в случаях локализации ТСК очагов в глубине барабанной полости и при сохранной барабанной перепонке. При отсутствии дефекта барабанной перепонки для ТСК характерны ТСК бляшки интимно связанные с костной тканью рукоятки или анулярного кольца (что отличает их от петрификатов барабанной перепонки), а также рубцовые изменения, указывающие на перенесённый в прошлом гнойный отит. Кроме того, отсутствие при отомикроскопии характерных ТСК бляшек не исключает наличия других, не столь явных, гистологических типов тимпаносклероза (фибриноидный, склеротический, гиалиновый), что было неоднократно подтверждено морфологическим исследовани-

ем операционного материала. Этим обусловлено введение понятия «гистологический тимпаносклероз», которое включает в себя начальные, слабо выраженные, очаговые проявления фибриноидного набухания и гиалиноза некоторых участков мукопериоста, а также наличие типичных ТСК бляшек, по ряду причин недоступных визуальному наблюдению.

При обследовании больных ТСК выявляется чаще кондуктивная, реже смешанная тугоухость и отсутствие корреляции снижения слуха с отоскопическими данными. Возникновение тугоухости обусловлено комбинацией нескольких причин: наличие перфорации барабанной перепонки, ограничение подвижности изменённой барабанной перепонки, дефекты оссикулярной, цепи и, что наиболее характерно для данного заболевания, ограничение подвижности или полная фиксация слуховых косточек очагами ТСК. При наличии изолированных очагов тимпаносклероза только в барабанной перепонке костно-воздушный интервал (КВИ), обычно, небольшой.

Распространённый и массивный тимпаносклероз обнаруживают чаще (до 63%), чем ограниченный (в 40%). При тимпаносклерозе в барабанной полости наблюдается только изолированное поражение барабанной перепонки в 79-89% случаев, сочетание мирингосклероза и поражения ТСК комплексами среднего уха – в 21,1%. Отсутствие изменений слизистой оболочки отмечают у 78,9% больных, катаральное воспаление – у 13,9%, грануляции – у 5,3% и холестеатому – у 2,6%. Подвижную слуховую цепь при ТСК выявляют у 71,1% пациентов, фиксированную – у 29,1% и её эрозии – у 7,9%. Фиксация ТСК комплексами рукоятки молотка наблюдается у 79,8% пациентов, наковальне-молоточкового сустава – у 45,2% и стремени – у 36,5%. Локализация ТСК комплексов в области гипотимпанума и устья слуховой трубы не характерно и встречается в 2-3% наблюдений. Фиксация стремени ТСК комплексами, как и при отосклерозе, может проявляться зубцом Кархарта в зоне 0,2 кГц при костном звукопроведении. Тугоухость у 55% больных сопровождается шумом в ушах. При фиксации оссикулярной цепи часто отмечает-

ся тимпанограмма типа As (тип 1 или 2). Сочетание заболеваний среднего уха не позволяет выделять специфические аудиологические критерии.

При рентгенологическом исследовании больных тимпаносклерозом практически не удается выявить каких-либо специфических особенностей, характерных только для ТСК процесса. Рентгенологические данные при тимпаносклерозе во многом сходны с аналогичными при ХГСО: как правило, определяются склеротические изменения в барабанной полости и склеротический тип строения сосцевидного отростка. Компьютерная томография (КТ) височных костей позволяет получить более значимую информацию. При выраженном мирингосклерозе барабанная перепонка значительно утолщается и уплотняется, поражение среднего уха выглядит как единичные или множественные очаги неравномерной интенсивности (пятнистые очаги), а иногда оно похоже на сетку в барабанной полости или в толще барабанной перепонки. В свою очередь, петрифицированные и оссифицированные тимпаносклеротические очаги отчетливо дифференцируются в виде структур соответствующей плотности, располагающихся изолированно или связанных со слуховыми косточками.

## **Лечение**

В настоящее время подавляющее большинство авторов сходится во мнении, что хирургическое лечение является наиболее эффективным способом реабилитации больных, страдающих ТСК, хотя отдалённые результаты не всегда являются удовлетворительными. Целью хирургического вмешательства является улучшение слуха и санация среднего уха. Успех операции и стабильность результатов во многом определяется выраженностью ТСК процесса, локализацией и характером очагов, сохранностью и подвижностью элементов цепи слуховых косточек, а также состоянием слуховой трубы. Лечение может быть одноэтапным и многоэтапным. Одноэтапное лечение осуществляется чаще при локальных формах ТСК, многоэтапное – при распро-

странённых. Основой слуховой реабилитации больных тимпаносклерозом является одноэтапное хирургическое вмешательство, включающее удаление патологических образований из полости среднего уха, мобилизацию сохранённых элементов звукопроводящей цепи, реконструкцию оссикулярной цепи и восстановление барабанной перепонки. Выполнение тимпаноластики в два этапа проводится у больных с открытой формой тимпаносклероза при невозможности мобилизации стремени в ходе первого вмешательства. Важным принципом хирургии ТСК является удаление ТСК комплексов фиксирующих слуховые косточки с сохранением последних и поэтапным расширением объёма оссикулоластики.

Консервативных методов лечения тимпаносклероза не существует **(уровень доказательности IV)**.

Основными вмешательствами при ТСК являются следующие:

- тимпаноластика (миринголастика) – при очагах ТСК не фиксирующих цепь слуховых косточек;
- тимпаноластика (миринголастика) с мобилизацией цепи слуховых косточек посредством удаления ТСК комплексов;
- тимпаноластика (миринголастика) с оссикулопластикой дефектов слуховой цепи после удаления ТСК комплексов;
- стапедотомия и реконструкция звукопроводящей цепи при фиксации стремени.

Много вопросов об объёме удаления тимпаносклеротических очагов. На наш взгляд их следует удалять только на участках, затрудняющих звукопередачу. Если ТСК бляшки не ограничивают мобильность перепонки, то лучше их использовать при мирингопластике, укладывая трансплантат непосредственно на бляшку в отслоенный над ней карман. При локальном или распространённом ТСК в зоне окна преддверия ТСК конгломераты следует удалять полностью для мобилизации цепи слуховых косточек. Незавершенность воспалительного процесса при ТСК и возможность его очагов являться про-

водниками для врастания эпидермиса в барабанную полость со стороны наружного слухового прохода также определяет необходимость максимально полного удаления ТСК конгломератов из среднего уха во время операции.

При тимпанопластике (мирингопластике) у больных ТСК лучше использовать многослойный трансплантат (аутохрящевая полупластина или перихондрий, аутофасция височной мышцы и перемещённый меатальный лоскут), особенно при субтотальных дефектах, в силу слабого кровоснабжения. Укладка трансплантатов производится изнутри с использованием для опоры рукоятки молотка. Приживление тимпанального трансплантата при ТСК всегда хуже, чем при его отсутствии. Эффективность тимпанопластики при этой патологии в ближайшее время отмечается у 90%, в отдалённое – у 70%.

В зависимости от места фиксации или дефекта цепи слуховых косточек выполняется тимпанопластика I-III типа (по Вульштейну Х., 1972). Для оссикулопластики используются как аутоотрансплантаты (аутохрящ и аутокость), так и имплантаты в зависимости от предпочтений хирургов. При этом часто удаляют фиксированную (или с дефектом длинной ножки) наковальню и протез устанавливают под тимпанальную мембрану. Установка протеза под рукоятку молотка требует удаления его головки для профилактики повторной фиксации. Установка тотальных или частичных протезов из титана, фторопласта и других синтетических материалов под тимпанальную мембрану требует прикрытия аутохрящевой пластиной для профилактики протрузии протеза, которая встречается в 10% случаях. В ближайшем послеоперационном периоде после оссикулопластики отмечается уменьшение КВИ до 17-20 дБ. В послеоперационном периоде проблемы с протезами (смещение, короткий) наблюдаются у 27% больных тимпаносклерозом.

В тоже время удаление массивных очагов тимпаносклероза ведёт к травме слизистой оболочке барабанной полости, нарушению в ней кровоснабжения, образованию спаечного процесса и рефиксации слуховой цепи. Улучшение слуха после повторной операции непродолжительное в связи с

костным реанкилозированием основания стремени. Данное состояние связывают с остеогенным тимпаносклерозом, объясняя его дистрофией новообразованной костной ткани.

Мобилизация стремени может быть прямая и непрямая. В любом случае неосторожные манипуляции на стремени могут привести к разрыву анулярной связки, перелому основания стремени с истечением перелимфы и развитием лабиринтита. Поэтому мобилизацию стремени безопасней выполнять на втором этапе после восстановления барабанной перепонки. При ограничении подвижности стремени очагами ТСК большая часть хирургов отдает предпочтение мобилизации стремени с применением различных способов профилактики его рефиксации, что приводит к остаточному КВИ в 25-30 дБ.

Фиксация стремени при ТСК вследствие поражения сухожилия стремени мышцы наблюдается у 16,2%. Сухожилие при этом веретенообразно утолщено, имеет матово-стеклянный вид и костную плотность, вследствие чего стремя становится тугоподвижным или неподвижным. Удаление ТСК бляшек с сухожилия, его пересечение и удаление пирамидального отростка позволяет мобилизовать стремя. В тоже время отмечено, что при мобилизации стремени с простым пересечением склеротически изменённого сухожилия стремени мышцы в 66,7% случаев происходит повторное сращение ригидных фрагментов сухожилия с одновременной рефиксацией основания стремени, а при мобилизации стремени с удалением очагов тимпаносклероза вокруг сухожилия стремени мышцы - в 55,5%.

Для профилактики рубцово-спаечных процессов в среднем ухе и рефиксации стремени после его мобилизации при тимпаносклерозе в настоящее время применяются аллохрящевых пластины и кальций-связывающий препарат (плёнки и 4% гель) - натриевая соль карбоксиметил-целлюлозы (Na-КМЦ), а также дилтиазем - антиоксидант и блокатор кальциевых каналов. Использование препаратов вокруг суперструктур стремени после удаления



ТСК комплексов снижает частоту его рефлексии (**уровень доказательности – IV**).

При повторном вмешательстве в случае обнаружения рефлексии стремени, которая наблюдается в 47% случаев производят стапедопластику. Даже при отсутствии дефекта барабанной перепонки при тимпаносклерозе сохраняются условия незавершенного воспаления, что снижает эффективность операции и повышает риск развития кохлеарных осложнений. Эффективность данной операции значительно уступает стапедопластике у больных отосклерозом. Послеоперационный КВИ <10 дБ достигается у 30%, <20 дБ – у 60-71% пациентов. Глухота после операции развивается у 4,5%. Самыми распространёнными методиками являются поршневая стапедопластика и стапедотомия с применением поршневого протеза на аутовенозный трансплантат (рис. 2 и 3). Частичная стапедэктомия с применением в качестве протеза стремени аутохряща задней поверхности ушной раковины, установленный на аутовенозный трансплантат применяется редко из-за её не распространённости (**уровень доказательности IV**).

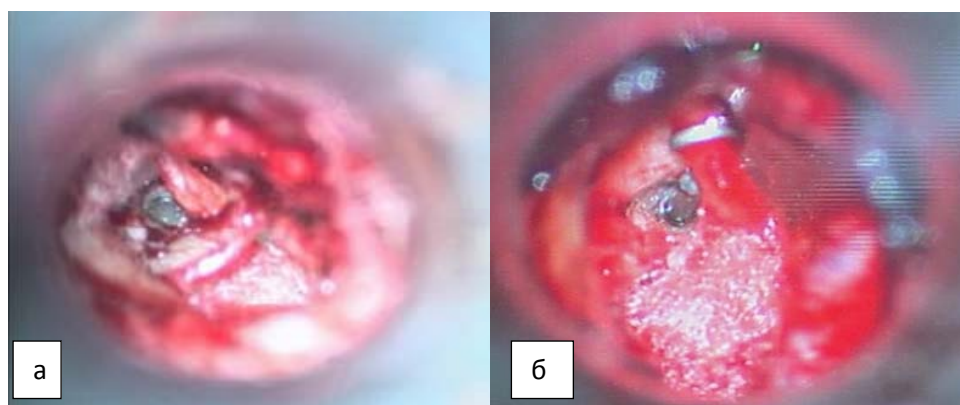


Рис. 2. Этапы поршневой стапедопластики: а - интраоперационная микрофотография созданной перфорации основания стремени; б – интраоперационная микрофотография установки титанового протеза.

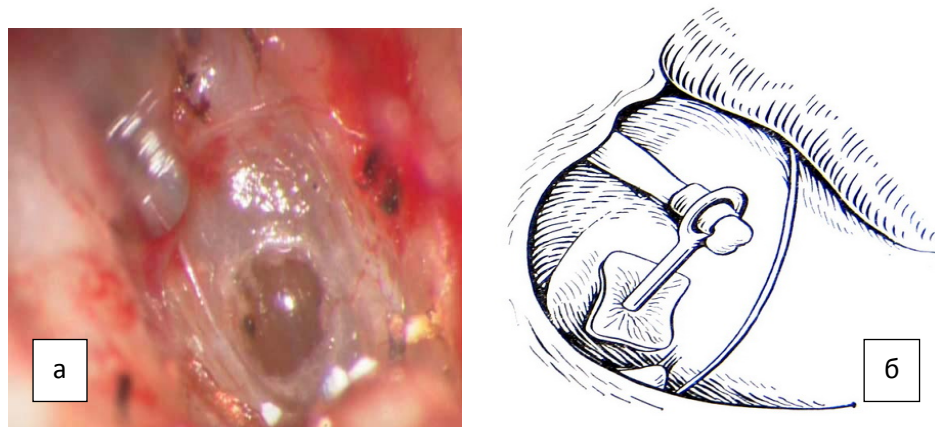


Рис. 3. Этапы методики поршневым протезом на аутовену: а – интраоперационная микрофотография, уложенной аутовены на перфорацию в основании стремени, б - схема установленного протеза на аутовену.

Сложность методики заключается не только в стапедотомии, но и в выборе протеза, его установке и фиксации, что и объясняет редкость выполнения подобных операций. Наличие подвижной наковальни или рукоятки молотка позволяет выполнить поршневую методику с фиксацией протезов, то их отсутствие заставляет использовать тотальные оссикулярные протезы с установкой на аутовенозный трансплантат. В сравнении с реконструкцией металлизированными или углеродными протезами использование аутоканевых протезов отличается простотой и большей стабильностью, но требует широкого открытия окна преддверия. Конечно появление микроборов, хирургических лазеров и различных протезов стремени значительно облегчает выполнение этапов стапедопластики.

Помимо обычных причин неудачных результатов операций при ХГСО для тимпаносклероза характерны дополнительные особенности влияющие на эффективность вмешательства:

- недостаточное кровоснабжение в зоне ТСК комплексов и тимпанометального лоскута;
- рефиксация элементов цепи слуховых косточек;
- незавершённое воспаление в среднем ухе.

При неэффективности хирургических методов лечения, облитерирующей форме тимпаносклероза и противопоказаниях к повторным вмешательствам рекомендуют использование альтернативных способов звукопередачи путем установки костного виброимпланта и электроакустической коррекции слуха (подбора слухового аппарата) (**уровень доказательности – мнение экспертов**).

## **Заключение.**

Таким образом, учитывая причины формирования тимпаносклероза методов его профилактики пока не существует. Диагностика его не вызывает затруднений, а вот лечение требует дальнейших исследований для повышения его эффективности и снижения рецидивов тугоухости при этой патологии среднего уха.

## СПИСОК ЛИТЕРАТУРЫ

1. Вульштейн Х. Слухолучшающие операции. Перев. с нем. – М.: Медицина, 1972. – 424 с.
2. Миниахметова Р.Р. Клинико-иммунологические особенности и хирургическая тактика при тимпаносклерозе: Автореф. дисс... канд. мед. наук, С-П., 2010. - 23 с.
3. Овчинников Ю. М. О роли и месте тимпаносклероза (отоза) в патологии среднего уха / Ю.М. Овчинников //Вестн. оторинолар.-1975.- № 2.- С. 17-22.
4. Овчинников Ю.М., Гамов В.П. Болезни носа, глотки, гортани и уха. – М – Медицина, 2003 - 320 с.
5. Полшкова Л.В. Особенности формирования холестеатомы у больных с туботимпанальной формой хронического гнойного среднего отита: Автореф. дисс.... канд. мед. наук. – С-П., 2013. - 33 с.
6. Преображенский Ю.Б. Тимпанопластика. – М., Медицина, 1973. – 263 с.
7. Преображенский Н.А., Пятякина О.К. Хирургическое лечение тугоухости – В кн.: Тугоухость / Под ред. Н.А. Преображенского/ М.: Медицина, 1978. – с. 331-376.
8. Тарасов Д.И., Фёдорова О.К., Быкова В.П. Заболевания среднего уха. - М.: Медицина, 1988. – 185 с.
9. Тос М. Руководство по хирургии среднего уха. – Том 1. – Томск, 2004. – 408 с.
10. Тос М. Руководство по хирургии среднего уха. Том 4: Хирургические решения при кондуктивной тугоухости. – Томск, 2012. – 274 с.
11. Brackmann D., Shelton C., Arriaga M. Otologic Surgery. – Saunders. - Philadelphia, 2010. (3 rd ed.). – 243 s.

12. De Zinis L., Campovecchi C., Gadola E. Fistula of the cochlear labyrinth in noncholesteatomatous chronic otitis media // *Otology & Neurotology*. – 2005. – V. 26. - № 5. – P. 830-833.
13. Fisch U. *Tympanoplasty, Mastoidektomy and Stapes Surgery* / Thieme Verlag, Stuttgart, New York, 1994. - 292 s.
14. Hildmann H., Sudhoff H. *Middle ear surgery*. – Springer-Verlag. – Berlin, 2006. – 195 s.
15. Swartz J., Harnsberger H. *Imaging of the temporal bone*. - New York, 1998. – 489 s.
16. Takahashi H. *The middle ear. The role of ventilation in disease and surgery*. – Springer-Verlag. – Berlin, 2001. – P. 3-91.
17. Uslu C., Tek A., Tatlipinar A., Kiliçarslan Y., Durmuş R., Ayöğredik E., Karaman M., Oysu C. Cartilage reinforcement tympanoplasty: otological and audiological results // *Acta Otolaryngol.* – 2010. – V.130. - №3. – P. 375-383.
18. Wielinga E., Peters T., Tonnaer E., Kuijpers W., Curfs J. Middle ear effusions and structure of the tympanic membrane // *Laryngoscope* – 2001. – V.111. - № 1. – P. 90-95’
19. Wiet R. *Ear and temporal bone surgery. Minimizing risk and complication*. - Thieme, 2006. – P. 33-49.