Федеральное государственное бюджетное учреждение «Санкт-Петербургский научно-исследовательский институт уха, горла, носа и речи»
Министерства здравоохранения
Российской Федерации

УДК 616.284-002.258

На правах рукописи

Неъматов Жахонгир Самадович

Хирургическое лечение пациентов с ятрогенной холестеатомой

14.01.03 – болезни уха, горла и носа

Диссертация на соискание ученой степени кандидата медицинских наук

Научный руководитель:

Доктор медицинских наук, профессор И.А.Аникин

Санкт-Петербург

2014

Оглавление

Введение		5
Глава 1.	Хирургическое лечение ятрогенной холестеатомы. Современное состояние вопроса (Обзор литературы)	10
1.1.	История изучения вопроса. Вопросы классификации. Причины возникновения	10
1.2.	Отбор кандидатов для проведения ревизионного вмешательства	14
1.3.	Хирургические техники ревизионного вмешательства	17
1.4.	К вопросу о качестве жизни пациентов, перенесших тимпанопластику с неудовлетворительным результатом	29
Глава 2.	Методика исследования и характеристика групп больных	32
2.1.	Общая характеристика обследованных пациентов	32
2.2.	Методы обследования	32
2.3.	Распределение пациентов по группам	33
2.4.	Применявшаяся оперативная техника	34
2.4.1.	Разработанный щадящий способ удаления ятрогенной холестеатомы с одномоментным выполнением тимпанопластики	34
2.4.2.	Послеоперационное лечение	35
2.5.	Обработка полученных данных	36
2.5.1.	Критерии оценки результатов	36
2.5.2.	Средства документации и презентации данных	37
2.6.	Оценка качества жизни пациентов	38

Глава 3.	Результаты хирургического лечения пациентов с ятрогенной холестеатомой	41
3.1.	Диагностика ятрогенной холестеатомы	41
3.2.	Хирургическое лечение пациентов с ятрогенной холестеатомой	48
3.3.	Анатомические и функциональные результаты	57
3.3.1.	Зависимость величины холестеатомы от сроков после первичной операции	58
3.3.2.	Анатомические результаты	60
3.3.3.	Функциональные результаты	61
Глава 4.	Качество жизни пациентов с ятрогенной холестеатомой	65
Заключение		71
Выводы		81
Практические рекомендации		82
Указатель литературы		83

Перечень условных сокращений

МСКТ	-	Мультиспиральная компьютерная томография
ДВМРТ	-	Диффузно-взвешенная магнитно-резонансная томография
МРТ	-	Магнитно-резонансная томография
CES	-	Опросник Chronic Ear Survery
SF-36	-	Опросник the Short Form 36
CES-AR	-	Шкала опросника CES – шкала ограничения активности
CES-SY	-	Шкала опросника CES – шкала симптомов
CES-MR	-	Шкала опросника CES – шкала обращаемости за медицинской помощью
CES-GEN	-	Общая усредненная оценка опросника CES
SF-36 MH	-	Шкала опросника SF-36 – психический компонент здоровья
SF-36 PH	-	Шкала опросника SF-36 – физический компонент здоровья
Total SF-36	-	Общий показатель качества жизни по опроснику SF-36

ВВЕДЕНИЕ

Актуальность исследования

В хирургии среднего уха остается ряд невыясненных и неопределенных вопросов, в том числе о хирургическом лечении ятрогенной холестеатомы, ее предупреждении и профилактики [42, 45].

До сих пор отохирургические школы мира не пришли к единому мнению о рутинном проведении ревизионной тимпанотомии у пациентов, перенесших тимпанопластику [45, 93, 94, 103, 124, 125].

Доказанный по результатам недавних исследований факт, что при длительном течении классического мезотимпанита происходит врастание эпидермиса в барабанную полость, объясняет основную причину развития холестеатомы – неадекватно проведенную ревизию барабанной полости [16, 24].

Частое применение радикальной операции на ухе как метода лечения ятрогенной холестеатомы, особенно выполняемую по методике Шварце, приводит к образованию нецелесообразно большой трепанационной полости, что в дальнейшем проявляется в болезни оперированного уха и приводит к снижению качества жизни [45, 49, 102, 105,106].

До сих пор остаются нерешенными вопросы диагностики ятрогенной холестеатомы. Не определены обязательность и сроки проведения контрольного ревизионного вмешательства.

В самой технике проведения вмешательства по удалению ятрогенной холестеатомы из барабанной полости остается достаточно много невыясненных вопросов – проблема ревизии синусов ретротимпанума, вопросы реконструкции латеральной стенки аттика, необходимость оссикулопластики [39, 45, 57].

В мировой литературе работы по исследованию качества жизни пациентов с ятрогенной холестеатомой единичны [73, 83, 118].

Вышесказанное определяет актуальность исследования данной патологии и поиск новых методов ее хирургического лечения.

Цель исследования:

Повышение эффективности хирургического лечения пациентов, перенесших тимпанопластику с неудовлетворительным результатом вследствие развития ятрогенной холестеатомы.

Задачи исследования:

1. На основании данных литературы изучить причины развития ятрогенной холестеатомы, методы её диагностики и хирургического лечения, а так же изучить мировые данные об исследовании качества жизни у больных с ятрогенной холестеатомой.
2. Оптимизировать диагностический комплекс для больных с подозрением на развитие ятрогенной холестеатомы.
3. Разработать комплексную щадящую методику оперативного лечения больных с ятрогенной холестеатомой.
4. На основании результатов собственного исследования определить динамику увеличения размеров ятрогенной холестеатомы и тем самым обосновать сроки контрольной ревизионной тимпанотомии после удаления холестеатомы.
5. Выявить особенности динамики качества жизни у пациентов с ятрогенной холестеатомой до и после ревизионного вмешательства.

Научная новизна

Предложен диагностический комплекс для пациента с ятрогенной холестеатомой. Разработана комплексная щадящая хирургическая методика для проведения оперативного лечения пациента с ятрогенной холестеатомой

Установлена зависимость развития ятрогенной холестеатомы от срока послеоперационного периода.

Впервые проведено исследование по изучению качества жизни пациентов с ятрогенной холетеатомой

Практическая значимость

В результате внедрения новой методики хирургического лечения пациента с ятрогенной холестеатомой удалось получить хорошие и отличные анатомические и функциональные результаты у большинства пациентов, избежать выполнения радикальной операции на ухе и, соответственно, повысить их качество жизни.

Разработан алгоритм периоперационного ведения пациентов с ятрогенной холестеатомой, включающий МРТ и МСКТ среднего уха, общеклиническое обследование и послеоперационное ведение.

Получены новые данные, касающиеся динамики качества жизни пациента с ятрогенной холестеатомой.

Основные положения, выносимые на защиту

1. Периоперационное ведение пациента с ятрогенной холестеатомой, заключающееся в комплексной предоперационной подготовке, применяемой оперативной методике и контрольной ревизионной тимпанотомией на сроке 6-7 месяцев позволяют снизить риск получения неудовлетворительных результатов повторной тимпанопластики.
2. Разработанный способ хирургического лечения пациента с ятрогенной холестеатомой позволяет получить у большинства больных стойкий анатомический и функциональный результат на уровне социально-адекватного слуха.
3. Применение щадящей методики удаления ятрогенной холестеатомы позволяет улучшить качество жизни пациентов в сравнении с традиционными способами оперативного вмешательства – консервативно-щадящей или классической радикальной операцией на ухе.

Личный вклад автора

Основные положения диссертационной работы разработаны на основе анализа историй болезни 62 больных с ятрогенной холестеатомой. 54 опера-

тивных вмешательства было выполнено при непосредственном участии автора. Весь представленный материал получен, обобщен и проанализирован диссертантом. Основные положения диссертации опубликованы в 3 печатных работах в журналах, рецензируемых ВАК.

Внедрение результатов исследования

Разработанный алгоритм периоперационного ведения пациента и комплексная щадящая методика хирургического лечения пациента с ятрогенной холестеатомой внедрены в Санкт-Петербургском научно-исследовательском институте уха, горла, носа и речи. Материалы диссертации используются в учебном процессе с врачами – курсантами циклов усовершенствования по оториноларингологии, аспирантами и клиническими ординаторами.

Апробация работы

Основные данные исследования доложены на 59-й научно-практической конференции молодых ученых оториноларингологов (26-27 января 2012 г., г. Санкт-Петербург); Первом Петербургском форуме оториноларингологов России (16-18 апреля 2012 г., г. Санкт-Петербург); 60-й научно-практической конференции молодых ученых оториноларингологов (23-24 января 2013 г., г. Санкт-Петербург)

Связь с планом научных исследований

Диссертация выполнена в соответствии с планом научно-исследовательских работ ФГБУ «СПб НИИ ЛОР» Минздравсоцразвития РФ на 2011-2013 гг.

Публикации

По теме диссертации опубликовано 4 научные работы, 3 в журналах, рецензируемых ВАК.

Структура и объем диссертации

Диссертация изложена на 100 страницах машинописного текста и состоит из введения, обзора литературы, трех глав собственных исследований, заключения, выводов, практических рекомендаций и указателя литературы.

Работа иллюстрирована 8 таблицами, 11 диаграммами и 36 рисунками. Указатель литературы содержит 25 отечественных и 138 иностранных источников.

Глава 1.

Хирургическое лечение ятрогенной холестеатомы. Современное состояние вопроса (Обзор литературы).

1.1. История изучения вопроса. Вопросы классификации. Причины возникновения.

История слухоулучшающих оперативных вмешательств на среднем ухе при хроническом гнойном среднем отите насчитывает уже более 130 лет [42]. Широкое распространение тимпанопластики как приоритетного метода оперативного лечения пациентов, страдающих перманентным снижением слуха и периодическим гноетечением из больного уха началось в 50-х годах прошлого столетия [42]. За все это время в практической отиатрии и отологии накопился огромный практический опыт. В настоящее время существует множество отохирургических школ по всему миру, с каждым годом вносящим что-то новое в современную медицину. На настоящий момент в различных странах работают более 5 тысяч отохирургов, каждый из которых, руководствуясь своими знаниями и оценкой собственных результатов проводит разнообразнейшие по технике вмешательства на среднем ухе при хроническом гнойном среднем отите [42, 95, 124].

С ростом профессионализма и качества обучения отохирургов, появлением операционных микроскопов, оснащенных множеством приспособлений для удобства работы, изготовление высокопрецизионного инструментария и доступность современных знаний, практически в любой стране и в любом городе посредством сети интернет выводят само вмешательство – тимпанопластику из разряда эксклюзивных [8]. Не смотря на это процент неудовлетворительных результатов продолжает оставаться довольно высоким 10-15% [3, 42].

К неудовлетворительным результатам приводят множество причин, которые в основном делятся на две группы: ошибки в отборе кандидатов к тимпанопластике (в основном связаны с полигенной дисфункцией слуховой

трубы) и ошибки, допущенные во время проведения собственно оперативного вмешательства [1, 2, 124, 125].

Именно вопросу об устранении последствий, вызванных погрешностями в проведении оперативного вмешательства и посвящена данная работа.

Термин холестеатома известен уже почти 170 лет, с момента его первого описания французкими морфологами D. Verney и J.B. Cruveilhier [131]. По своей сути она является производным ороговевающего многослойного эпителия, представляющей собою эпидермоидную кисту с агрессивным ростом, приводящую к деструкции (кариесу) окружающих, преимущественно костных структур [104, 131].

Холестеатома, по современным представлениям классифицируется на врожденную (первичную, развивающуюся в результате попадания клеток эпидермиса в среднее ухо в период внутриутробного развития), приобретенную (вторичную, при эпитимпанально-антральной и реже туботимпанальной формах хронического гнойного среднего отита, вызванную патологической миграцией клеток эпидермиса в полости среднего уха) и ятрогенную, вызванную механическим переносом клеток эпидермиса в полость среднего уха) [5, 38, 69,71, 127, 130].

Касательно терминологии следует уточнить, что резидуальная холестеатома – является холестеатомой, оставленной в полости среднего уха во время проведения первичного вмешательства; рецидивирующая холестеатома – холестеатома, развившаяся в ретракционном кармане, оставленном во время проведения первичного вмешательства; ятрогенная холестеатома – холестеатома, возникшая после проведения тимпанопластики на ухе, не пораженном холестеатомным процессом [21, 22, 84, 102].

Достаточно часто при первичном осмотре пациента, у которого в анамнезе была выполнена тимпанопластика по закрытому типу, выявляются подозрения о наличии холестеатомного процесса за барабанной перепонкой, а какие либо выписки о предыдущем лечении или МСКТ-снимки отсутствуют, дифференцировка между ятрогенной холестеатомой и резидуальной хо-

лестеатомой становится крайне затруднительной. Впрочем, наличие информативной выписки у отиатрических пациентов является сравнительной редкостью. Хирургическая тактика при резидуальной холестеатоме, явившейся результатом неадекватной ревизии труднодоступных анатомических зон при первичном вмешательстве по поводу туботимпанальной формы хронического гнойного среднего отита, осложненного развитием холестеатомы, соответствует тактике при оперативном лечении истинной ятрогенной холестеатомы [29, 30, 140, 144]. Впрочем, граница между этими двумя понятиями представляется достаточно близкой, так как в случае резидуальной холестеатомы – в среднем ухе оставлена – холестеатома, обладающая всеми известными слоями, а в случае ятрогенной холестеатомы в среднем ухе оставлен лишь участок эпидермиса. Невозможность точно разграничить даже морфологически микроскопический фрагмент холестеатомы от обрывка эпидермиса так же является основой данного представления [17, 18, 97, 99, 100, 122].

Ряд авторов предлагает рассматривать ятрогенную холестеатому как более широкое понятие. Если на осмотр явился пациент, имеющий в анамнезе тимпанопластику по закрытому типу и у него при обследовании или согласно интраоперационным находкам определяется холестеатома, то такую холестеатому следует считать ятрогенной. Основная причина развития холестеатомы за барабанной перепонкой, после выполненной тимпанопластики по закрытому типу – это отсутствие проведения адекватной ревизии барабанной полости при первичной операции на что указывают также работы M.Sanna, G.Brackmann [42, 121]. Другой причиной выступают механический занос эпидермиса на микроинструментах или при орошении барабанной полости во время операции, когда частицы наружного слоя барабанной перепонки попадают в барабанную полость и практически такую причину исключить невозможно [4, 7, 13, 69, 71]. Кроме этого, возможно образование ятрогенной холестеатомы после проведенной установки тимпановентиляционной трубки. K. Spilsbury с соавт. исследуя частоту развития холестеатомы после установки тимпановентиляционной трубки у детей, показал, что у пациентов

без патологии мягкого и твердого неба частота развития холестеатомы не превышает 1,5%, в то время как у пациентов с расщелиной мягкого и (или) твердого неба частота достигает 6,9% [48].

Проблеме врастания эпидермиса в барабанную полость за последние годы в отечественной литературе был посвящен ряд работ [16, 24]. Авторами было выявлено, что доклиническая стадия формирования холестеатомы при хроническом гнойном туботимпанальном среднем отите выявляется в 35% случаев в виде участков эпидермизации барабанной полости. Эти же авторы выявили закономерность, заключающуюся в формировании холестеатомы от 29,6% до 50,4% случаев (в зависимости от частоты обострений) при течении мезотимпанита более 10 лет. Дистрофические процессы в слизистой оболочке барабанной полости, такие как мукозит, тимпаносклероз, тимпанофиброз предрасполагают к эпидермизации соответствующих участков барабанной полости. Авторы доказали, что при мирингосклерозе эпидермизация барабанной полости происходит у 41,6% больных. При центральной перфорации натянутой части барабанной перепонки у 89% пациентов врастание эпидермиса определялось вокруг рукоятки молоточка. При перфорации кзади от молоточка у 59,5% пациентов определяется врастание эпидермиса в задние отделы барабанной полости с поражением ретротимпанальных синусов у 35,4% пациентов. В их исследовании у 19,4% пациентов с хроническим мезотимпанитом причиной неудовлетворительного анатомофункционального исхода слухоулучшающей операции послужило развитие ятрогенной холестеатомы [16].

1.2. Диагностика ятрогенной холестеатомы.

Аспекты клиники при отборе кандидатов немаловажны, хотя не всегда имеют решающее значение, так как все симптомы носят исключительно факультативный характер [51, 54, 55, 57, 74, 117].

Основной симптом – снижение слуха, вызван механическим препятствием к нормальному движению слуховых косточек. Но снижение слуха по-

сле операции может быть вызвано различными причинами: реперфорация, дислокация протеза, затупление переднего угла, латерализация и др. [70]. Необходимо так же учитывать, что холестеатомные жемчужины 2-3 мм, например в гипотимпануме, могут и не вызывать снижение слуха [39]. Таким образом, снижение слуха – симптом явно не патогномоничный. С другой стороны, учитывая ментальность среднестатистического пациента, практическая значимость этого симптома очень высока, так как по сути это основная причина, почему пациент приходит на контрольный осмотр после операции.

Среди других симптомов можно отметить – головокружение, парез лицевого нерва, гноетечение.

Головокружение может быть следствием фистулы латерального полукружного канала или давлением холестеатомы на стремечко [40]. Парез лицевого нерва так же является следствием сдавления его холестеатомными массами или их токсическим воздействием на нервные волокна [44]. Гноетечение, естественно, подразумевает под собой наличие реперфорации барабанной перепонки, возникшей в результате экстенсивного роста холестеатомы или дефектов в укладке трансплантa при мирингопластике [43]. Более того, у пациента может развиться даже ушной шум, например в результате давления холестеатомы на луковицу яремной вены [74].

При объективном осмотре на ранних сроках развития холестеатому удается увидеть далеко не всегда, даже прибегая к отомикроскопии. При ее значительных размерах и соответствующем положении она может просвечивать сквозь неотимпанальную мембрану, может встречаться и собственно в ее толще, или может быть обозрима через перфорацию мембраны [37]. Другими словами, отомикроскопия так же не может дать уверенной гарантии в отсутствии ятрогенной холестеатомы в структуре барабанно-сосцевидного комплекса [35, 37].

Выполнение в отдаленном послеоперационном периоде лучевых исследований лежит в основе ранней диагностики резидуальной и ятрогенной

холестеатомы [52, 53, 56]. Эти исследования неинвазивны, доступны и не требуют серьезных затрат времени для медперсонала.

МСКТ высокого разрешения изначально был единственным диагностическим инструментом в определении небольшого размера холестеатомных жемчужин. Но исследования последних лет были достаточно требовательными к специфичности и чувствительности этого исследования. Ряд авторов убеждаются во мнении, что по этим двум параметрам – компьютерная томография, мягко говоря, не самый удачный метод для контроля объективного состояния среднего уха в отдаленном послеоперационном периоде [32, 55, 60].

P.A. Tierney с соавт. представил свой опыт сравнения результатов ревизионного вмешательства на прооперированном ухе с результатов предоперационной КТ [32].

В его исследование были включены 43 пациента со средним интервалом между первичной и повторной операцией 16 месяцев. Авторы определили чувствительность МСКТ на уровне 42,9%, а специфичность не более 48%, с прогностической значимостью 29%. Такие низкие результаты авторы объясняли невозможностью провести адекватную дифференцировку между холестеатомой и рубцовой тканью.

Denoyelle F с соавт. представили свой небольшой опыт на 16 пациентах, у которых сравнивались результаты МРТ (усиленная гадолинием) и МСКТ и интраоперационные находки в виде резидуальной холестеатомы [55, 107].

Корреляцию при сравнении данных МРТ и МСКТ и ревизионной хирургии авторы выявили только в половине случаев, в остальных случаях отмечались ложно-отрицательные и ложно-положительные результаты.

Из восьми случаев в которых результаты совпадали у пяти пациентов – резидуальной холестеатомы выявлено не было.

На основе этих результатов авторы приходят к неутешительному мнению о том, что ни МСКТ ни МРТ не могут выступать как достоверные ин-

струменты диагностики резидуальной холестеатомы на предоперационном этапе [98].

И все же обычная МРТ владеет хорошим уровнем специфичности, позволяя отдифференцировать рубцовую ткань от холестеатомных масс, но с большой оговоркой – имеет важное значение размер образования, для обычного МРТ и МРТ с гадолинием – более 5 мм [57, 98, 154, 155, 156]. И учитывая практический смысл – все-таки образования таких размеров обычно хорошо видны при отомикроскопии.

Диффузно-взвешенная магнитно-резонансная томография (ДВМРТ) в наше время представляет собой наиболее чувствительную методику выявления резидуальной и ятрогенной холестеатомы, позволяющую выявить холестеатому менее 5 мм, что недоступно МРТ, выполняемой по стандартной методике [61, 62, 115]. Чувствительность и специфичность данного метода находится на отметке не менее 90%.

C.T. Huins с соавт. в своем исследовании сопоставили данные полученные на ДВМРТ и интраоперационные находки [56].

Из объема 32 исследованных пациентов, только в двух случаях был получен ложно-отрицательный результат, обусловленный по мнению авторов артефактами, вызванными движениемя пациентов и маленьким размером патологических очагов (менее 2 мм)

Авторы использовали толщину срезов как 2 так и 3 мм, проводя исследования на различных сроках послеоперационного периода. Сравнивая результаты ДВМРТ и МСКТ авторы выявили, что во всех случаях, когда холестеатома была определена по данным МСКТ, результаты были подтверждены и при ДВМРТ [58, 59]. В случае указанных ложноотрицательных результатов по данным МСКТ холестеатома так же не была обнаружена.

По данным литературы ложно-отрицательные результаты могут быть вызваны не только наличием холестеатомных жемчужин менее 2 мм, но и неочистившимися ретракционными карманами [55, 56, 66]. Ложноположительне результаты чаще всего приписываются развившейся грыже

мозговых оболочек или костной стружке. И, разумеется, немаловажен и человеческий фактор, так как трактовка результатов лучевого исследования всегда субъективна [60].

Таким образом, уже на этом этапе многие исследователи, учитывая показатели чувствительности и специфичности, позволяют себе рекомендовать ДВМРТ как основной метод для отбора кандидатов к ревизионному вмешательству. Более того предлагается использовать регулярную ДВМРТ, как альтернативу рутинного ревизионного вмешательства [149, 150, 153, 159].

L. Gaillardin с соавт. рассматривают комбинацию МСКТ с шагом менее 1 мм и диффузновзвешенной визуализацией МРТ как основную опору для проведения ревизионного вмешательства. Авторы находят оптимальным проведение МСКТ через один год после вмешательства и далее диффузновзвешенной МРТ каждые 12 месяцев в течение 5 лет после вмешательства [123].

1.3. Хирургические техники ревизионных вмешательств

Работ, посвященных ревизионным хирургическим вмешательствам при резидуальной и ятрогенной холестеатоме достаточно мало. Классически в случае обнаружения ятрогенной холестеатомы больших размеров в отечественной литературе общепринято выполнять радикальную операцию на больном ухе с закрытием слуховой трубы [17,18]. Но опубликованные результаты анализа опыта хирургов по данной тематике крайне ценны [28, 31, 54, 85, 96, 114, 120, 121].

V.N. Carrasco и H.C. Pillsbury в руководстве Revision otologic surgery отдельная глава посвящена хирургии резидуальной холестеатомы [45]. Авторы считают, что в большинстве случаев диагностической тимпанотомии бывает достаточно, чтобы убрать небольшую по размерам холестеатому. Наиболее сложными авторам представляются те случаи, когда холестеатома выявляется в тимпанальном синусе, в такой ситуации авторы рекомендуют

максимально широко убирать костный массив кпереди и латерально от вертикальной порции канала лицевого нерва, в том числе это может быть выполнено при проведении консервативно-щядащей радикальной операции. Альтернативой этому авторы рассматривают проведение расширенной гипотимпанотомии, что позволит сохранить заднюю стенку слухового прохода. Этот доступ, по их мнению, также улучшит обзор тимпанальной синуса, но в меньшей мере, нежели этого позволит техника canal wall down. Обобщая свой опыт проведения оперативных вмешательств у 86 пациентов, те же авторы отмечают, что они смогли ограничиться проведением тимпанотомии только в 8% случаях, у 4 пациентов они провели оперативное вмешательство по технике мастоидэктомии с сохранением костного барабанного кольца, при этом вмешательстве производится антромастоидотомия или антроаттикомастоидотомия с сохранением костного мостика, и у 87,2 % пациентов прибегли к проведению вмешательства по технике canal wall down. В ряде случаев во время проведения вмешательства обнаруживались следующие находки: дегисценции канала лицевого нерва (37 пациентов), фистула полукружного канала (15 пациентов), прорастание в верхушку пирамиды (5 пациентов). Анатомический результат во всех случаях был не менее удовлетворительного, рецидива холестеатомного процесса не наблюдалось, реперфорации сформированной неотимпанальной мембраны так же не обнаруживалось. Функциональный результат статистически в виду возникавших осложнений оставался на прежнем уровне [45].

L. Gaillardin с соавт. представили свои наработки в этой области, их работа посвящена именно локализации холестеатомы во время проведения повторного вмешательства, более того авторы поднимают немаловажную тему о наиболее целесообразных сроках проведения рутинного ревизионного вмешательства [123]. Согласно данным авторов, причиной развития холестеатомы являются не только погрешности в самой оперативной технике, но и в оставлении в барабанной полости крайне мелких фрагментов эпидермиса и продолжающаяся метаплазия самого эпителия барабанной полости, что вы-

глядит довольно убедительным в виду множества исследований, проведенных за последние 20 лет и посвященных проблеме перерождения однослойного эпителия барабанной полости в многослойный ороговевающий эпидермис. За десятилетний период авторы провели 551 первичное вмешательство у пациентов с хроническим туботимпанальным гнойным средним отитом. Авторы провели 77 вмешательств, носящих целью контроль послеоперационного состояния барабанной полости после первично выполненного вмешательства (second-look surgery – ревизионная тимпанотомия). В 29 случаях из 77 (то есть более чем в одной трети) был выявлен холестеатомный процесс. В 9 случаях холестеатома была обнаружена на уровне мезотимпанума, в шести случаях в синусах ретротимпанума, в 12 случаях – в области аттика и в двух случаях на уровне проводника в пещеру. Что является крайне важным фактом – в 22 случаях был отмечен дефект оссикулярного комплекса. Авторы не уделяют внимания конкретным оперативным методикам, использовавшимся в процессе повторных вмешательств, указывая лишь на особую важность использования интраоперационной отоэндоскопии с целью ревизии синусов ретротимпанума. Более того авторы убеждены, что использование эндоскопов во время вмешательства является более целесообразным, нежели выполнение задней тимпанотомии [34, 35, 37, 65, 139, 148].

Кроме этого L. Gaillardin с соавт. предлагают методику восстановления латеральной стенки аттика и костного массива латеральнее от лицевого нерва после их удаления с использованием гидроксиапатитных фрагментов и биоклея, что предотвратит образование ретракционных карманов в области аттика [123].

Опыт G. Brackmann с соавт. объединен в двух обширных руководствах по хирургии уха и латерального основания черепа [42, 95]. Авторы в большей степени возлагают надежды на применение задней тимпанотомии в плане доступа к синусам ретротимпанума, высверливая костный массив не только между задним отделом костного барабанного кольца и вертикальной порцией лицевого нерва, но и в пространстве между указанным участком не-

рва и лабиринтом. По сложности такие вмешательства стоят особняком во всей хирургии среднего уха и без использования высокочувствительного и правильно настроенного мониторинга лицевого нерва и опыта отработки техники вмешательства на трупных костях практически неосуществимы. Впрочем, данная техника хорошо себя зарекомендовала при удалении опухолей среднего уха с прорастанием в сосцевидный отросток [95].

При обнаружении холестеатомы не выходящей за пределы мезотимпанума ее вылущивают, стараясь не разрушать оболочки. В отношении тех случаев, когда холестеатома находится в аттике и продолжается далее в проводник в пещеру авторы вскрывают аттик транскортикально таким образом, чтобы удавалось оставить тонкий костный мостик, дающий опору верхним отделам барабанного кольца. В тех случаях, когда холестеатома находится и в аттике и в фациальном синусе удаляют костные ткани над лицевым нервом, коротким отростком наковальни и головкой молоточка, таким образом, что костный мостик соответствует костному барабанному кольцу от 8 до 2 часов (для правого уха). Другими словами, во время всего процесса вмешательства оставляя барабанную перепонку (если до вмешательства она была без перфорации) интактной. Кроме того, данный способ оставляет нетронутой заднюю стенку слухового прохода, что позволяет избежать образования трепанационной полости [14, 46, 47].

Эти же авторы предлагают в случае затруднений визуализации, возникших в процессе выполнения предыдущих этапов полностью выпиливать задне-верхнюю стенку слухового прохода и по окончании операции ставить ее на прежнее место, фиксируя биологическим клеем.

В настоящее время отохирургия претерпевает значительные реформы в оперативной технике, вызванные активным внедрением эндоскопической техники. За последние десять лет эндоскопическая техника используется для визуализации всего хода оперативного вмешательства без применения операционного микроскопа; стапедопластику, тимпанопластику в том числе с

мастоидэктомией по различным типам проводят множество отохирургических школ по всему миру [9, 11, 36, 101].

Учитывая ряд неоспоримых преимуществ эндоскопической техники, основные из которых заключаются в увеличении угла обзора – материала по вмешательствам с особым интересом к ретротимпануму собрано гораздо больше, чем за весь период доступов с использованием операционного микроскопа [33, 36, 90, 139, 145, 152].

Ошибочно рассматривать такую нозоологию как ятрогенная и резидуальная холестеатома как некий особый патологический процесс имеющий свои особенные, неповторимые законы развития и характеристики [76, 78]. Методически оперативные техники, применяемые для удаления ятрогенной и резидуальной холестеатоме схожи с используемыми для лечения врожденной холестеатомы или мезотимпанитов, осложненных врастанием эпидермиса в барабанную полость [25, 77, 81, 95, 138, 142, 143].

Основными проблемами, поднимаемыми в литературе, посвященной ревизионной хирургии являются: ревизия ретротимпанума, пластика латеральной стенки аттика, целесообразность удаления наковальни и головки молоточка [33, 36, 88, 90, 129, 139, 145, 147, 152, 160].

Тимпанальный синус – карман ретротимпанума располагается медиальнее от лицевого нерва и латеральнее от заднего полукружного канальца. Собственно тимпанальный синус крайне вариабелен по своей форме и размеру в отличие от фациального. Donaldson с соавт. являлся первым автором, описавшим хирургическую анатомию тимпанального синуса у зародышей, детей и взрослых [152]. Именно он с группой авторов определил, что тимпанальный синус может углубляться в структуру сосцевидного отростка на ширину всей вертикальной порции канала лицевого нерва, что не только лишало для того времени доступных способов его полной трансканальной визуализации, но и исключало, как и исключает, возможность его очистки от фрагментов опухоли или холестеатомы применяемым отологическим инструментарием. Анатомически изыскания R. Saito с соавт. показали, что глу-

бина тимпанального синуса варьирует от 0.61 до 5.87 (!) мм (среднее 2.93 mm) [33]. Ponticulus представляет собой костный гребень, отходящий от пирамидального отростка до мыса, ограничивающий тимпанальный синус сверху от заднего синуса. Согласно исследованиям J.J. Holt более чем в 20% случаев этот костный гребень отсутствует или слабо выражен [90].

Согласно D. Marchioni с соавт. использование 45 градусного эндоскопа позволяет оценить морфологию ponticulus не более, чем в 90% случаев [101]. Эти же авторы в ряде случаев находили отроги холестеатомного матрикса под ponticulus. Получив такие данные, авторы уверены, что область тимпанального синуса является основным источником развития ятрогенной холестеатомы.

J.B. Farrior с соавт. одни из первых предложили заднюю тимпанотомию для доступа к фацильному синусу с использованием транскортикального пути, во время вмешательства высверливая кость над вертикальной порцией лицевого нерва латерально и спереди. Именно удаление костного массива спереди от лицевого нерва, по мнению авторов позволило бы максимально убрать латеральную стенку тимпанального синуса [75].

Начиная с J.M. Thomassin с соавт. применение эндоскопической техники рассматривается как наиболее адекватная методика обзора этой зоны [65, 157].

Baki et al. в свою очередь предложили при выявлении глубокого тимпанального синуса, уходящего под канал лицевого нерва, обнажать вертикальную порцию лицевого нерва спереди с использованием алмазных боров, что, конечно, снижает риски неадекватной ревизии синуса, но не устраняет их полностью и кроме того, работа борами в этой области может привести к повреждению лицевого нерва [139].

Впрочем, изогнутый наружный слуховой проход, дефекты анестезиологического пособия, выражающиеся в кровотечении, могут и вовсе исключить любую эндоскопическую технику из нормальной интраоперационной работы.

Многие авторы так же сходятся во мнении, что именно взаимоотношения тимпанального синуса и канала лицевого нерва определяют выбор техники – удастся ли выполнить вмешательство трансканально или необходимо производить доступ через заднюю тимпанотомию [6, 19, 141, 158].

Следующей важной проблемой является ревизия аттика и пластика его латеральной стенки.

Полный доступ к верхнему этажу барабанной полости снижает риски повреждения лицевого нерва, мозговой оболочки и развития резидуальной холестеатомы. С другой стороны интактная латеральная стенка аттика препятствует развитию ретракции барабанной перепонки. Нормальная форма костных стенок наружного слухового прохода в купе с хорошо сформированной неотимпанальной мембраной являются стабильной основой гигиеничного состояния уха.

Выполнение радикальной операции при низком стоянии уровня средней черепной ямки предрасполагают к известным ограничениям в ревизии аттикальных структур, что может привести к снижению качества ревизии этой важной зоны [27, 50, 82, 136, 137]. Временное удаление латеральной стенки аттика с последующей ее реконструкцией является удачной тактикой, применяемой при данном состоянии [113, 119, 129].

После удаления латеральной стенки аттика отохирург получает достаточный обзор горизонтальной порции лицевого нерва, латерального полукружного канальца, стремечка и слуховых косточек, обеспечивая их безопасность и опять таки адекватную ревизию [50, 67, 68, 113, 119].

Восстановление удаленной стенки не только препятствует образованию ретракционных карманов, но и сохраняет нормальную аэрацию ячеек сосцевидного отростка и, следовательно, поддержание нормального давления за барабанной перепонкой при перегрузках [27, 50, 82, 113, 119, 129].

На данный момент представлено множество материалов, используемых для проведения реконструкции [50, 82, 108, 129]. В частности, широко используются фрагменты чаши ушной раковины. Но толщина таких транс-

плантов не редко недостаточна для того, чтобы хрящ мог быть нормально фиксирован в своем положении [129].

Некоторые авторы предлагают моделировать новую стенку из кортикальной кости сосцевидного отростка, находя ее не только более стабильной, но и отмечая тот факт, что при контрольных МСКТ в отдаленном послеоперационном периоде кость в отличие от хряща не будет требовать дополнительной дифференциальной диагностики с образованием рубцов или холестеатомы [129].

Используя жир или мышечную ткань для пластики невозможно гарантировать их стабильность от возникновения ретракционных карманов. Тем более что ретракционный карман в области аттика обладает низким качеством самоочищения [82].

Использование гидроксиаппатитного цемента, титановых пластин и костной пасты так же может столкнуться с проблемами иммунного ответа, клеточной токсичности, перифокального некроза и правильной трактовки контрольных лучевых исследований [50].

В основе практически любого протеза, используемого в тимпанопластике лежит принцип колюмеллы, что заведомо ухудшает функциональный результат у оперируемого пациента, поскольку исключается рычажный коэффициент оссикулярного комплекса. В связи с чем важным вопросом в отохирургии остается вопрос удаления и сохранения слуховых косточек [111, 126].

Оборудование операционной на современном уровне не позволяет провести микроскопический осмотр слуховых косточек с целью исключения врастания эпидермиса внутрь костной ткани, тем более если подозревается, что врастание присутствует не только с обозримой части слуховых косточек. В основном это касается наковальни, имеющей множество слепых зон. Кроме этого вопрос актуален и в отношении внутренней поверхности рукоятки молоточка в области прикрепления сухожилия мышцы, натягивающей барабанную перепонку [16, 109, 146].

Разумеется, эта дилемма возникает в случае обнаружения ретракционных карманов, инкапсулированной холестеатомы и эпидермизации синусов ретротимпанума. В большинстве остальных случаев целесообразность удаления наковальни, молоточка и, зачастую, арки стремечка не вызывает противоречий [27, 41, 88, 112, 147, 151, 163].

Отдельные авторы придерживаются мнения, что следует предпринимать попытки к отсепаровке ретракционного кармана с наковальни, и если попытка увенчалась успехом, карман вырезают и замещают фрагментов перихондрия. Более того, M.W. Yung, J. Borgstein, V. Srinivasan и другие предпринимают попытки отсепаровки ретракционных карманов с сохранением наковальни и в случае частичной эрозии длинного отростка [41, 112, 128, 162, 163]. Эрозию в данном случае рассматривают как результат локального остеита, давления втягивающейся барабанной перепонки и реформирование микрососудистой сети, переключающей питание с костной ткани на барабанную перепонку.

Касаясь вопроса инкапсуляции холестеатомы уместно провести параллель с хирургическим вмешательством при врожденной холестеатоме. **И**х сравнение возможно благодаря тому, что, как и врожденная, ятрогенная или резидуальная холестеатома на опредленных этапах своего развития представляет собой осумкованную «жемчужину» различных размеров, находящуюся в тесной связи с наковальней и (или) молоточком. В таких ситуациях перед отохирургом стоит выбор – пытаться тупым способом отсепаровать холестеатому, не нарушив ее целостности от слуховых косточек, сохранив их интактность, или же, напротив, удалить оссикулярный комплекс вместе с холестеатомой целиком [132, 135].

Коллектив авторов M. Bruzzo et al. представили свой опыт вмешательств у 20 пациентов, у которых удалось удалить холестеатому, сохранив оссикулярный комплекс интактным. В последствие в отдаленном послеоперационном периоде рецидива холестеатомы авторы не наблюдали [43].

Противоположного мнения придерживаются M. Sakagami et al. на своем клиническом опыте продемонстрировав, что даже тимпанопластика 3 типа по Вульштейну в плане функционального результата более предпочтительна, нежели тимпанопластика первого типа, при выполнении которой цепь слуховых косточек претерпевает механическую травматизацию [49].

B.W. Blakley et al. вообще считает, что различия в функциональных результатах между группами пациентов, которым удавалось сохранить слуховые косточки и теми, кому пришлось провести оссикулопластику несущественны, соответственно риск неполноценной ревизии из-за стремления оставить косточки на месте не оправдан [40].

R.J. Pennings и C.W.Cremers, напротив, уверены, что сохранение цепи слуховых косточек дает лучший результат в сравнении с другими типами тимпанопластики, делая оговорку в том, что пациенты у которых приходится удалять слуховые косточки имеют зачастую более развитый патологический процесс, обуславливающий худшие функциональные показатели еще на предоперационном этапе [113]. Не маловажно и то, что во время ревизионного вмешательства в 46% случаев авторы находили рецидив холестеатомного процесса, представлявшего собой холестеатомные жемчужины различных размеров.

Необходимо учитывать и тот факт, что отохирурги, сохраняющие цепь слуховых косточек интактной, чаще публикуют свои данные, делая упор на подтверждение того факта, что косточки не удаляются, нежели те авторы, которые этому этапу оперативного вмешательства внимания не уделяют [26, 40, 87].

J.L. Dornhoffer с соавт. постулируют, что если холестеатома находится на косточках, значит холестеатома находится и в самих косточках (if disease is on the ossicles then it is in the ossicles – англ.) [64].

R. Obholzer учитывая опыт хирургических вмешательств при врожденной и вторичной холестеатоме допускают, что холестеатома может быть отделена от слуховых косточек таким образом, что на них не будет образо-

выватьcя резидуальной холестеатомы. В итоге большинство сходятся во мнении, что только конкретная форма холестеатомы и особенности ее распространения могут определить необходимость удаления цепи слуховых косточек [87].

Альтернативное мнение высказал J.W.Hamilton, в своей работе он представил свой опыт ревизионной хирургии с позиции применения двух методик одна методик включала на этапе первичного вмешательства (и в том и в другом случае автор имел дело с туботимпанальной формой хронического отита, осложнившейся холестеатомой) – стандартную технику с сохранением задней стенки слухового прохода и технику с использованием KTP-лазера для удаления матрикса холестеатомы [86]. Всего в обеих группах первичных вмешательств было выполнено 69 (соответственно 33 и 36). При проведении ревизии в первой группе автор в 10 случаев отметил развитие холестеатомы (из 33 пациентов). Во второй группе (35 пациентов) автор выявил холестеатому только в 1 случае. Что позволяет рассматривать удаление эпидермиса из барабанной полости с помощью KTP-лазера как метод профилактики развития холестеатомы.

Таким образом, сохранение анатомически интактной цепи слуховых косточек технически возможно и оправдано. Нельзя быть полностью уверенным в полноценной очистке слуховых косточек от фрагментов эпидермиса. У пациентов с отсутствием сенсоневрального компонента на предоперационном этапе функциональные результаты после удаления холестеатомы с сохранением цепи слуховых косточек лучше, чем при применении протезов.

Заслуживает внимания так же опыт японской школы отохирургии. Их подход к хирургии холестеатомы любого происхождения упрощен до стандартной схемы, не варьирующей от объема распространения холестеатомы, если затронут аттик или синусы ретротимпанума [89, 91, 116].

Выполняется транскортикальная мастоидэктомия, завершающаяся задней тимпанотомией, открывается обзор к структурам барабанной полости. Разъединяется наковальне-стременное сочленение (в любом случае), нако-

вальня удаляется. После чего удаляется головка молоточка. Максимально открывается лицевой синус и аттик с сохранением мостика, соответствующего костному барабанному кольцу. После чего собственно удаляется холестеатома и производится ревизия протимпанума. После чего зеркальцем или эндоскопом проводят ревизию карманов барабанной полости. На мыс барабанной перепонки устанавливают пластинку силастика. В остатки барабанной перепонки устанавливают тимпановентиляциооную трубку (всем пациентам). Выполняется мирингопластика (при необходимости) по методике under-lay (методика медиальной укладки трансплантa барабанной перепонки). Для пластики латеральной стенки аттика используют аллогенную твердую мозговую оболочку, фиксируемую фибриновым клеем.

Ревизия обязательна во всех случаях обнаружения холестеатомы. После тимпанотомии удаляют пластинку силастика из мезотимпанума. Выполняют оссикулопластику. Далее выполняют повторную пластику аттика хрящом ушной раковины. После чего выполняется мастоидопластика гидроксиаппатитной пастой.

Авторы получают крайне низкий процент неудовлетворительных результатов (рецидив холестеатомы – 2,2%). Методика отличается своей стандартизованностью, и неотъемлемостью первого этапа от второго, что имеет свои преимущества – пациент обязательно придет на ревизию, исключается множество факторов, предрасполагаюащих к развитию холестеатомы в послеоперационном периоде, связанные с компроментированностью оссикулярного комплекса, с другой стороны теряется творческий и индивидуальный подход к каждому конкретному случаю, в связи с чем эта методика не находит своего распространения.

1.4. К вопросу о качестве жизни пациентов, перенесших тимпанопластику с неудовлетворительным результатом

Среди множества методов оценки эффективности лечения пациентов с любой патологией как терапевтической, так и хирургической, субъективная

оценка изменений в собственном ощущении здоровья пациента становится все более и более популярной и востребованной.

Изменение качества жизни в сравнении с предоперационными и послеоперационными показателями оправдывает целесообразность вмешательства или, напротив, ставит под вопрос его необходимость. Сравнение прибавки в качестве жизни позволяет сделать выбор метода лечения или хирургическую методику для конкретной патологии.

За последнее десятилетие в отечественной литературе опубликован ряд работ, посвященных динамике качества жизни пациентов с отиатрической патологией: секреторным отитом, хроническим гнойным средним отитом, параганглиомой височной кости. В результате этих работ были получены новые данные о качестве жизни пациентов со снижением слуха, периодическим гноетечением из уха [12, 118].

В работе В.Е.Кузовкова был проведен анализ качества жизни у пациентов с хроническим гнойным средним отитом, как тубо-тимпанальной, так и эпитимпанально-антральной формой, болезнью оперированного уха [12].

Но до сих пор остаются неосвещенными вопросы качества жизни у пациентов с неудовлетворительными результатами тимпанопластики, у которых не была получена прибавка слуха и (или) имел место процедив гноетечения.

I. Baumann с соавт. провели проспективное исследование качества жизни у 121 пациента, каждый из которых был опрошен на предоперационном этапе и через шесть месяцев после вмешательства [83]. Авторы проводили сравнение между динамикой аудиометрических показателей, объективным местным статусом и данными полученными по опросникам COMOT-15 (Chronic Otitis Media Outcome Test 15) и SF-36. Авторы выявили повышение показателей качества жизни по всем шкалам COMOT-15. На предоперационном этапе авторы не нашли статистически значимых различий в показателях качества жизни у пациентов с мезотимпанитами и эпитимпанитами. С другой стороны, авторы нашли показатели качества жизни хуже у тех пациентов, ко-

торые подвергались повторному вмешательству по причине неудовлетворительного результата тимпанопластики, нежели у тех пациентов, которые готовились к первой операции. Показатели аудиометрии строго коррелировали с большинством шкал опросника COMOT-15. Опросник SF-36, напротив, не показал каких-либо изменений в показателях между предоперационными и послеоперационными группами.

S.Y. Choi с соавт. представили свои результаты анализа показателей у 156 пациентов в возрасте от 21 до 67 лет [73]. В своей работе авторы использовали опросник CES (chronic ear survey). Интервьюирование пациентов авторы проводили непосредственно до операции и через 12 месяцев после. После вмешательства у пациентов улучшались показатели по всем шкалам использованного опросника. Наименьший прирост по шкалам авторы обнаруживали у пациентов, имеющих какие-либо осложнения в послеоперационный период, у пациентов, перенесших консервативно-щадящую радикальную операцию с тимпанопластикой и у пациентов с высшим образованием.

K.N. Jung с соавт., так же южнокорейские авторы, использовавшие тот же опросник, в своей работе сравнили результаты качества жизни у 20 пациентов, перенесших первичную операцию и у 21 пациента, перенесшего ревизионное вмешательство [120]. Повышение качества жизни в послеоперационном периоде по сравнению с предоперационными показателями было показано в обеих группах. Не смотря на это авторы нашли достоверные различия между показателями в послеоперационном периоде в общей шкале и по шкале симптомов в пользу пациентов, перенесших одну операцию. Показатели аудиометрии коррелировали с результатами по большинству шкал использованного опросника среди пациентов в первой группе, напротив при сравнении показателей во второй группе корреляции не выявлялось.

Таким образом,

Учитывая незначительное количество публикаций, посвященных хирургическому лечению пациентов с ятрогенной и резидуальной холестеатомой, актуально проведение дальнейших исследований в этой области с раз-

работкой единой тактики лечения и определения системы выбора конкретного оперативного вмешательства, соответствующего объему распространения холестеатомы в структуре барабанно-сосцевидного комплекса.

Кроме того, изучение качества жизни пациентов с хроническими отитами так же представляет собой нерешенный вопрос в современной оториноларингологии, а так как благодаря новым веяниям в оценке качества оказания медицинской помощи этот вопрос с годами будет только накапливать актуальность.

Глава 2

Методика исследования и характеристика групп больных.

2.1. Общая характеристика обследованных пациентов

В работе был проведен ретроспективный и проспективный анализ историй болезни, описаний и видеозаписей оперативных вмешательств, амбулаторных карточек, заполненных опросников по исследованию качества жизни, данных МСКТ и МРТ, снимков отоскопий у пациентов с туботимпанальной формой хронического гнойного среднего отита, подвергшихся повторному оперативному вмешательству на ухе в клинике Санкт-Петербургского научно-исследовательского института уха, горла, носа и речи в период с 2009 по 2013 г, после первично выполненной тимпанопластики по закрытому типу.

В число пациентов вошли 27 мужчин и 35 женщин. Средний возраст пациентов на момент при выполненном в нашей клинике оперативном вмешательстве составил 38,3 ± 3,6 лет. У 36 пациента было прооперировано правое ухо, у 26 – левое.

Из данных анамнеза известно, что пациенты ранее были оперированы в различных клиниках России (в том числе 24 в клинике СПб НИИ ЛОР). Средний временной период между первичным вмешательством и вмешательством в нашей клинике составил 2,3 года.

2.2. Методы обследования

На предоперационном этапе пациентам проводилось общесоматическое обследование: исследовались показатели клинического анализа крови, свертывающей системы крови, общего анализа мочи, ряда биохимических показателей крови. Пациенты проходили обследование у терапевта и анестезиолога. При необходимости больные дополнительно консультировались у невролога, вестибулолога, офтальмолога, нейрохирурга.

Пациентам проводилось комплексное обследование ЛОР органов. При проведении отомикроскопии оценивали состояние наружного слухового прохода, вид барабанной перепонки, и состояние структур среднего уха через перфорацию барабанной перепонки, если таковая имела место. Кроме того, всем больным выполняли переднюю и заднюю риноскопию, фарингоскопию, непрямую ларингоскопию. При необходимости проводили эндоскопическое исследование внутриносовых структур.

В качестве обследования слуховой функции использовали проверку слуха шепотной и разговорной речью, камертональные тесты, тональную пороговую аудиометрию в стандартном и расширенном диапазоне частот на различных аппаратах.

В отношении большинства пациентов лучевое исследование в объеме МСКТ и МРТ проводилось на догоспитальном этапе и в отдаленном послеоперационном периоде в различных центрах лучевой диагностики Санкт-Петербурга (в том числе и в СПб НИИ ЛОР) и других регионов России.

2.3. Распределение пациентов по группам

Объем информации, полученный в результате данного исследования, привел к необходимости создания ряда групп и подгрупп больных.

В первую очередь были выделены 2 общие группы. Пациенты на *предоперационном этапе* были объединены в группу **I**. Все *пациенты на послеоперационном этапе* вошли в группу **II**.

Группа I была разделена на две подгруппы – подгруппа Iбп (без перфорации) и Iп (с перфорацией) в зависимости от наличия перфорации барабанной перепонки на предоперационном этапе.

Группа II была так же разделена на группу пациентов, которым вмешательство в нашей клинике заключалось в повторной тимпанопластике по закрытому типу (IIзт – закрытый тип) и группу пациентов, которым повторное вмешательство удалось выполнить только по открыто-

му типу (IIот – открытый тип). Кроме этого были выделены группы в зависимости от типа тимпанопластики по классификации М.Тос, выполненной пациентам во время операции II-1тип, II-2тип, II-3тип.

Для оценки качества жизни были сформированы 3 группы:

В первую группу **Iк** (группа **I к**ачество жизни) вошли пациенты, опрошенные на предоперационном этапе. Группа Iк включала 38 пациентов (25 женщин и 13 мужчин). Средний возраст составил 43,7 лет.

Во вторую группу **IIотк** (группа **II о**ткрытый-**т**ип-**к**ачество жизни) были включены пациенты, интервьюированные в отдаленном послеоперационном периоде, которым была выполнена тимпанопластика открытого типа, Группа IIотк состояла из 23 пациентов (18 женщин и 5 мужчина). Средний возраст на момент анкетирования составлял 39,6 лет.

Третья группа **IIIзтк** (группа **III з**акрытый-**т**ип-**к**ачество жизни) состояла из пациентов анкетированных так же в отдаленном послеоперационном периоде, которым была выполнена тимпанопластика закрытого типа, Группа IIIзтк состояла из 19 пациентов (11 женщин и 8 мужчин). Средний возраст на момент анкетирования составлял 41,2 года.

Так же была создана группа сравнения (КГКЖ – контрольная группа качества жизни) для определения качества жизни среди пациентов ранее не оперированных. Для этого были отобраны 21 пациент (11 женщин и 10 мужчин), средний возраст которых составил 39,5 лет с анамнезом хронического гнойного туботимпанального среднего отита от 2 до 10 лет (среднее 3,2 года).

2.4. Применявшаяся оперативная техника

2.4.1. Разработанный щадящий способ удаления ятрогенной холестеатомы с одномоментным выполнением тимпанопластики (детально описан в соответствующем разделе в главе собственных результатов)

При выполнении операций мы стремились к принципу одноэтапного хирургического лечения, который предусматривал санацию среднего уха с удалением холестеатомы, реконструкцию звукопроводящей цепи и восстановление барабанной перепонки в процессе одного вмешательства.

Холестеатомные массы удаляли, по возможности, сохраняя систему слуховых косточек, при использовании заушного подхода выполняли тимпанотомию с 5 часов до 12 часов (для правого уха) или с 12 часов до 7 часов (для левого уха), формировали малую трепанационную полость, лимитируемую распространенностью холестеатомы, причем при распространении холестеатомы или врастания эпидермиса в аттик производили аттико-адитотомию, при распространении в ретротимпанум производили вскрытие фациального и тимпанального синусов, при распространении в гипотимпанум производили гипотимпанотомию, при распространении в пещеру сосцевидного отростка выполняли антротомию, и, если система слуховых косточек была нарушена, производили оссикулопластику.

2.4.2. Послеоперационное лечение

После окончания операции пациент находился на строгом постельном режиме в течение 1-2 суток. В течение последующих 3 – 5 суток проводилось постепенное расширение режима.

Антибиотикопрофилактика, аналгезирующее лечение проводились в течение 7 дней после вмешательства. При признаках развития сенсоневральной тугоухости проводился курс противоневритической те-

рапии, состоявший из парентерального введения глюкокортикостероидов и различных ноотропных препаратов.

Перевязки выполнялись в условиях перевязочной. Ежедневно производили туалет швов, наложенных на операционную рану. Швы снимали на 7-е сутки. Удаление тампонов из наружного слухового прохода независимо от применявшейся методики осуществляли постепенно, начиная с 5-6 суток.

2.5. Обработка полученных данных

2.5.1. Критерии оценки результатов

Срок достаточный для оценки отдаленных анатомических и функциональных результатов (6 месяцев) был достигнут только у 58 пациентов. Для оценки функционального результата использовались показатели тональной пороговой аудиометрии, выполненной в день поступления, в ранний послеоперационный период после удаления тампонов из наружного слухового прохода (7-12 дни послеоперационного периода) и в отдаленные (более 6 месяцев) сроки послеоперационного периода, по частотам 500, 1000, 2000 и 4000 Гц. Отдаленный функциональный результат не учитывался при получении неудовлетворительного анатомического результата.

Критерии оценки анатомического результата

1. Отличный – восстановленная архитектоника среднего уха (барабанная перепонка, цепь слуховых косточек) отсутствие признаков рецидива холестеатомы

2. Удовлетворительный – хорошо эпидермизированная полость после РО, сохраняющиеся незначительные морфологические дефекты среднего уха (затупление переднего меатотимпанального угла,); отсутствие признаков рецидива холестеатомы.

3. Неудовлетворительный – рецидив холестеатомы, латерализация неотимпанальной мембраны, перфорация барабанной перепонки или неотимпанальной мембраны

Критерии оценки функционального результата

1. Отличный - усредненный показатель по тональной пороговой аудиометрии на речевых частотах менее 25 Дб.

2. Хороший - усредненный показатель по тональной пороговой аудиометрии на речевых частотах в промежутке от 26 до 40 Дб.

3. Удовлетворительный - усредненный показатель по тональной пороговой аудиометрии на речевых частотах в промежутке от 41 до 55 Дб.

4. Неудовлетворительный - усредненный показатель по тональной пороговой аудиометрии на речевых частотах более 56 Дб.

Критерий социально-адекватного слуха – усредненный показатель звукопроведения по воздуху на речевых частотах менее 30 дБ.

Всем пациентам, независимо от выявленной локализации холестеатомного процесса, через пол года рекомендовалась ревизионная тимпанотомия, для контроля местного статуса.

На сроке 6-7 месяцев 15 пациентам было проведена ревизионная тимпанотомия, для контроля местного статуса.

2.5.2. Средства документации и презентации данных

С 2009 года оперативные вмешательства снимались на HD-камеру через адаптер, присоединенный к дополнительному окуляру микроскопа. С 2010 года выполнялась фотографическая отоскопия для получения снимков барабанной перепонки в высоком разрешении (5 мегапикселей), посредством риноскопа НПЗ «Азимут», соединенного с цифровым фотоаппаратом Canon S590 посредством специально разработанного в НПЗ «Зенит» переходника.

Для презентации полученных данных использовались гистограммы, усредненные аудиограммы и коробчатые диаграммы. В работе использовались коробчатые диаграммы различных типов, поэтому особенности их построения в разных главах объяснялись отдельно.

При статистической обработке полученных данных использовали методы расчёта 95% доверительного интервала, парный двухвыборочный t-тест для средних, двухвыборочный t-тест с одинаковыми и разными дисперсиями, а также критерий Хи-квадрат Пирсона с использованием статистического пакета STATSOFT STATISTICA 8.

В главе собственных результатов для визуальной презентации данных использованы коробчатые диаграммы типа Box-Whisker Plot. Коробчатая диаграмма состоит из прямоугольника, занимающего пространство ограниченное значениями стандартной ошибки среднего значения. Маленький квадрат внутри этого прямоугольника соответствует среднему значению. Кроме того, на коробчатой диаграмме «усы» ограничивают 95% нормального распределения.

В главе результатов по оценке качества жизни для визуальной презентации данных так же использованы коробчатые диаграммы типа Box-Whisker Plot. Но в данном случае, коробчатая диаграмма состоит из прямоугольника, занимающего пространство от первого до третьего квартиля, то есть составляющий межквартильный размах, охватывающий центральные 50% всех наблюдений выборки. Маленький квадрат внутри этого прямоугольника соответствует медиане. Кроме того, на коробчатой диаграмме отмечаются максимальное и минимальное значения («усы» сверху и снизу от прямоугольника), если только они не являются выбросами

2.6. Оценка качества жизни пациентов

Для анкетирования пациентов были использованы следующие валидизированные опросники качества жизни пациентов.

SF-36® Health Survey Update ver. 2.0 (далее SF-36) является неспецифическим опросником для оценки качества жизни. Он обладает высокой популярностью, как в отечественной, так и в международной литературе для оценки качества жизни у пациентов с разнообразнейшей патологией. Опросник на территории РФ валидизирован Межнациональным центром исследования качества жизни и компанией «Эвиденс» [12]. Клинико-фармакологические исследования». Инструмент подходит для работы с выборкой вне зависимости от возраста, болезни, характера лечения и т.д. Соответственно, SF-36 оказался полезным в опросах общих и конкретных групп населения, сравнения относительной тяжести различных патологий и в дифференциации пользы для здоровья в зависимости от выполнения различных видов лечения. SF-36 был апробирован в масштабных исследованиях в генеральных выборках в более чем 50 странах в рамках проекта Международного определения качества жизни (IQOLA) [73].

Опросник имеет 8 шкал: 1. физическое функционирование, 2. ролевое (физическое) функционирование, 3. боль, 4. общее здоровье, 5. жизнеспособность, 6. социальное функционирование, 7. эмоциональное функционирование, 8. психологическое здоровье.

Показатели каждой шкалы варьируют между 0 и 100, где 100 представляет полное здоровье. Шкалы опросника объединены в 2 суммарных показателя – физический компонент здоровья (1 – 4 шкалы) и психический (5 – 8 шкалы). В свою очередь физический (PH) и психический (MH) компонент объединяются в общий показатель качества жизни (TOTAL SF-36)

Методика подсчета формул многократно изменялась, в настоящий момент она включает ряд многопараметрических коэффициентов, таблиц пересчета и т.д. В нашей работе мы использовали методику, предложенную Бостонским институтом здоровья в 1994 г [12].

The *Chronic Ear Survey* (далее *CES*) был предложен в 2000 году группой авторов из Массачусетского центра уха и глаза, как специфичный для оценки качества жизни пациентов с хроническим средним отитом [83]. Русская версия была валидизирована Межнациональным центром исследования качества жизни. Данный опросник включает 13 вопросов, разделенных на 3 шкалы: шкала ограничения активности (CES-AR - 3 вопроса) для определения объема снижения активности в повседневной жизни, шкала симптомов (CES-SY - 7 вопросов) для оценки местных субъективных жалоб, шкала обращаемости за медицинской помощью (CES-MR - 3 вопроса).

Подсчет баллов для каждого вопроса определялся по значениям от 0 до 100 (*значение «100» - наибольшее количество очков и соответствует наилучшему результату*). Полученные баллы усредняются по каждой из трех шкал, и выводится общая усредненная оценка (CES-GEN).

Пациенты заполняли опросники при поступлении в клинику НИИ ЛОР на оперативное лечение, в послеоперационном периоде (не менее 10 месяцев) во время контрольных осмотров клинике СПб НИИ ЛОР, по средствам обычной и электронной почты.

Глава 3 .Результаты хирургического лечения пациентов с туботимпанальной формой хронического гнойного среднего отита, перенесших тимпанопластику по закрытому типу, осложненной развитием ятрогенной холестеатомы.

3.1. Диагностика ятрогенной холестеатомы.

За период с 2009 по 2013 год в СПб НИИ ЛОР было выполнено 217 повторных вмешательств по поводу неудовлетворительных анатомических и функциональных результатов, а так же с целью рутинного ревизионного контроля в отдаленном послеоперационном периоде (34 вмешательства), после перенесенной тимпанопластики закрытого типа. Из них 62 оперативных вмешательства у 62 пациентов с туботимпанальной формой хронического гнойного среднего отита, перенесших тимпанопластику по закрытому типу, осложненной развитием ятрогенной холестеатомы.

Срок между первичной тимпанопластикой и выполнением оперативного вмешательства в нашей клинике составлял от 5 месяцев до 8 лет – 2,3 ± 0,5. Наибольшее количество пациентов приходилось на период от 1,5 до 3 лет (34 пациента) (Диаграмма 3.1).

Использовавшийся диагностический комплекс предоперационной подготовки пациентов с туботимпанальной формой хронического гнойного среднего отита, перенесших тимпанопластику по закрытому типу, осложненной развитием ятрогенной холестеатомы, затронутых в исследовании, включал сбор жалоб и анамнеза (1 этап), исследование слуха – тональную пороговую аудиометрию (2 этап), отомикроскопию (3 этап), МСКТ височных костей (4 этап), общесоматическое обследование (5 этап).

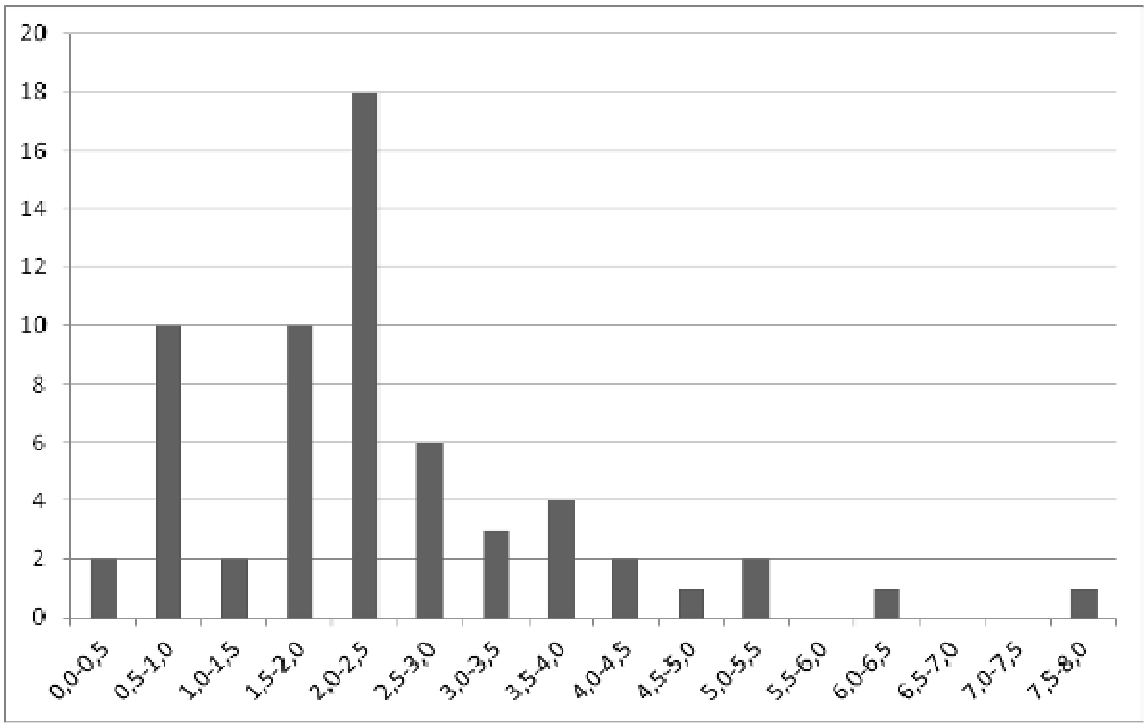

Диаграмма 3.1. Соотношение продолжительности анамнеза среди исследуемых пациентов. По оси ординат – количество пациентов, по оси абсцисс – возрастные интервалы, продолжительностью 0,5 лет.

Группу Ібп составили 42 человека, в группу Іп вошли 20 пациентов. В таблице 3.1 представлены показатели тональной пороговой аудиометрии, определенные пациентам на предоперационном этапе. В большинстве случаев у пациентов выявлялась кондуктивная тугоухость 2 степени со стороны пораженного уха.

Наиболее частым симптомом у обследованных больных было снижение слуха (51 больных, 82%). Наибольшая часть ухудшения слуха проявлялась на 2-3 год болезни 38,7 %.

Кроме снижения слуха, пациенты предъявляли жалобы на гноетечение, ушной шум и головокружение. В таблице 3.2 представлены данные по проявившимся симптомам в зависимости от срока от первичного вмешательства. Как видно из представленных показателей в первую очередь развивается снижение слуха, параллельно с образованием реперфорации, если были допущены дефекты в укладке лоскута, ушной шум (монотонный, чаще низко-

частотный), как и головокружение, начинают проявляться с 2-го года после неудачно выполненной тимпанопластики

Таблица 3.1 Показатели слуха по данным тональной пороговой аудиометрии в предоперационных группах по звукопроведению по воздуху, кости и костно-воздушные интервалы.

	Количество больных	Звукопроведение по кости, в дБ	Звукопроведение по воздуху, в дБ	Костно-воздушный интервал, в дБ
Группа I	62	23,3±5,4	45,7±9,3	22,5
Группа Iбп	42	21,2±4,6	42,6±8,6	21,4
Группа Iп	20	25,2±9,3	52,3±9,3	27,1
Группа I-1	12	16,6±4,7	31,3±7,6	14,6
Группа I-3	13	22,6±3,3	45,6±8,6	23,0
Группа I-8	14	30,6±8,3	60,3±12,6	29,6

Таблица 3.2. Проявление симптомов (ординаты) в послеоперационном периоде в зависимости от срока (абсциссы в годах) после выполненной тимпанопластики с неудовлетворительным результатом.

Годы / Симптомы	0-0,5	0,5-1	1-2	2-3	3-4	4-5	5-6	6-7	7-8
Снижение слуха	1	5	7	24	7	3	2	1	1
Гноетечение		3	6	8	2	1			
Ушной шум			1	3	5	2	1		1
Головокружение				3	2				1
Парез n.facialis			1		2				1

Головные боли				4	1	2	1		1

У четырех пациентов на предоперационном этапе были отмечены признаки периферического пареза мимической мускулатуры. Прочей неврологической симптоматики на предоперационном этапе ни у кого из пациентов выявлено не было.

При проведении отомикроскопии мы сталкивались с разнообразным проявлением ятрогенной холестеатомы (рис 3.1 – 3.7). в некоторых случаях выявлялась различной локализации перфорация, дефекты костных тканей и другие особенности.

3.1

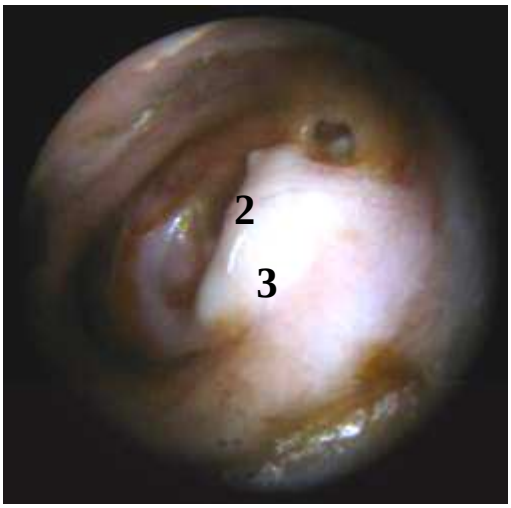

3.2

Рис. 3.1 – предоперационная отоскопическая картина - неотимпанальная мембрана (1) сформирована правильно, сохранен передний меатотимпанальный угол, но в задних квадрантах через барабанную перепонку просвечивают холестеатомные массы.

Рис. 3.2 – предоперационная отоскопическая картина - барабанная перепонка в передних отделах сохранена, в области ненатянутой части барабанной перепонки определяется ретракционный карман в котором удается визуализировать головку молоточка (2), в проекции задних квадрантах в барабанной полости находятся холестеатомные массы (3).

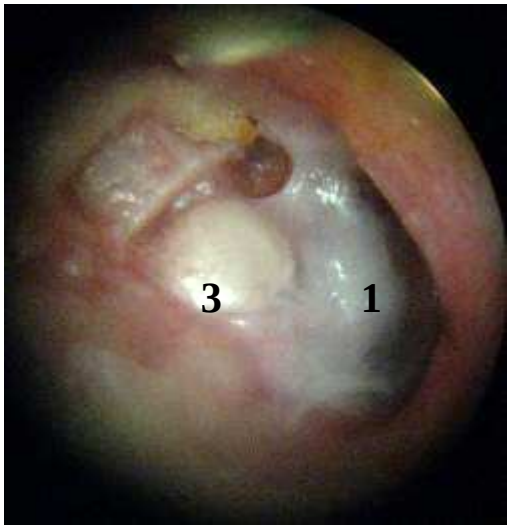

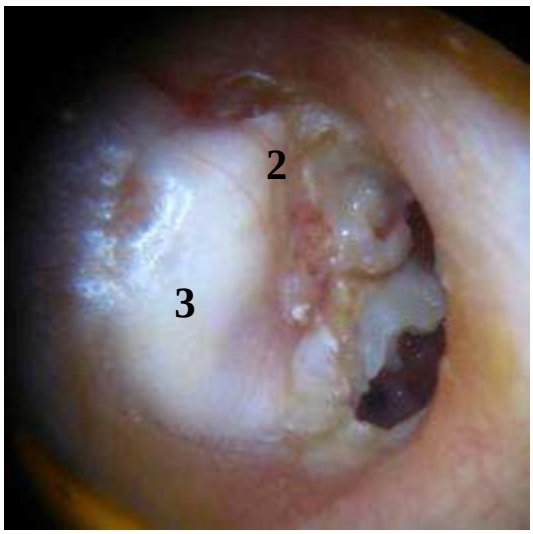

3.3 3.4

Рис. 3.3 – предоперационная отоскопическая картина - неотимпанальная мембрана без перфорации, передний меатотимпанальный угол затуплен, в области аттика – ретракционный карман, в задне-верхнем квадранте – холестеатомный процесс.

Рис. 3.4 – предоперационная отоскопическая картина - неотимпанальная мембрана с перфорацией в передних квадрантах, через которую визуализируются холестеатомные массы, задние квадранты окрашены в белый цвет (холестеатома)

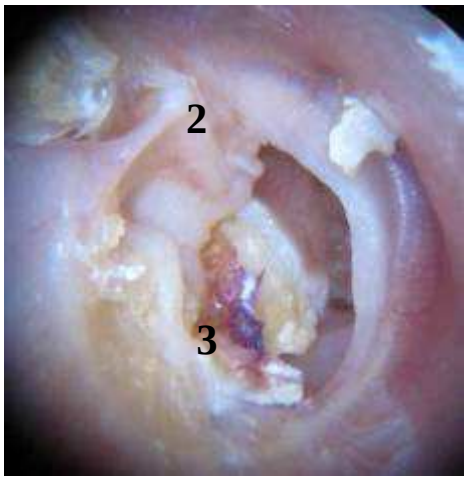

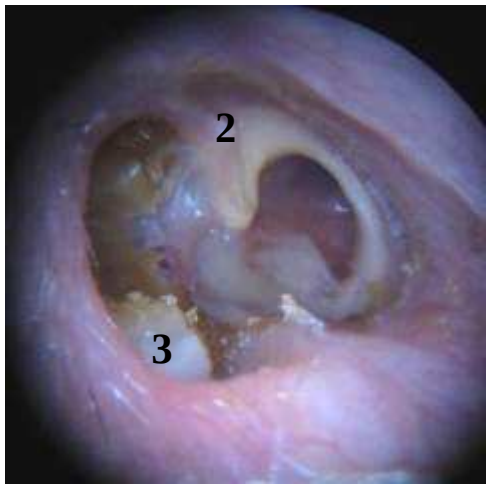

3.5 3.6

Рис. 3.5 – предоперационная отоскопическая картина - тотальная перфорация барабанной перепонки, в области задних отделов барабанной поло-

сти визуализируется выраженный холестеатомный процесс, окутывающий остатки слуховых косточек.

Рис. 3.6. тотальная перфорация барабанной перепонки, костные стенки барабанной полости кзади разрушены холестеатомным процессом, вскрыты синусы ретротимпанума и частично проводник в пещеру

3.7

Рис. 3.7 – предоперационная отоскопическая картина - визуализируется центральный дефект барабанной перепонки через который просвечивает измененная слизистая медиальной стенки барабанной полости, в области аттика общирный дефект, через который пролабируют холестеатомные массы.

Не смотря на трудоспособный возраст пациентов, участвовавших в исследовании, у них выявлялся ряд разнообразной сопутствующей соматической патологии.

Около четверти пациентов страдали ишемической болезнью сердца. Почти у трети из них была выявлена артериальная гипертензия различной степени. У 6 пациентов имелись стойкие эндокринные расстройства, выражавшиеся в сахарном диабете, как первого, так и второго типа, гипотиреозе и ожирении. У 10 пациентов была выявлена цереброваскулярная болезнь и как

следствие дисциркуляторная энцефалопатия. У 45 пациентов был выявлен синдромам вегетососудистой дисфункции. Относительно реже больные страдали хроническим гастритом (15), пиелонефритом (8), дискинезией желчевыводящих путей (12), варикозной болезнью вен нижних конечностей (17), бронхиальной астмой (10). Соматически здоровых пациентов было выявлено всего шесть.

Лучевое исследование (МСКТ) вносило значимый вклад в диагностический комплекс в отношении пациентов с подозрением на ятрогенную холестеатому (Рис. 3.8 – 3.13). У 58 пациентов во время проведения данного исследования обнаруживалось мягкотканное образование в различных отделах барабанной полости. Дифференциальную диагностику между рубцовой тканью и холестеатомой в отсутствие явных признаков, позволяющих точно утверждать одно или другое состояние, мы вынуждены были проводить интраоперационно.

3.8 3.9

Рис. 3.8 – МСКТ-снимок в аксиальной проекции – в области мезотимпанума особенно в передних отделах и в устье слуховой трубы определяется мягкая ткань – холестеатома (3).

Рис. 3.9 – МСКТ-снимок в коронарной проекции – в области мезотимпанума под рукояткой молоточка определяется мягкотканное образование – холестеатома (3).

Пациенты, у которых во время операции выявлялась рубцовая ткань, а не ятрогенная холестеатома, в исследование не включались. Использование в работе компьютерной томографии высокого разрешения с толщиной срезов 0,6 мм позволило на этапе предоперационной диагностики и послеоперационного скрининга определять ятрогенную холестеатому от 1 мм. Во время проведения данной диссертационной работы мы не располагали возможностями ДВМРТ.

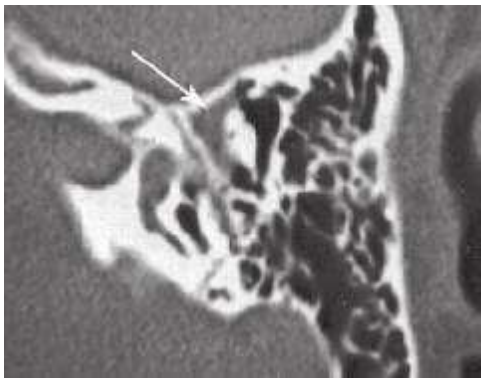

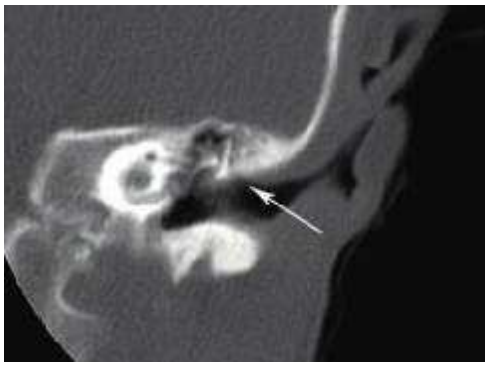

3.10 3.11

Рис. 3.10 – МСКТ-снимок в аксиальной проекции, мягкая ткань (указана стрелкой) сосредоточена медиальнее от молоточка с наковальней.

Рис 3.11 – МСКТ-снимок в коронарной проекции – стрелкой указана мягкая ткань выходящая из аттика в наружный слуховой проход.

3.12 3.13

Рис. 3.12 – МСКТ-снимок в аксиальной проекции – на уровне мезотимпанума определяется мягкая ткань исключительно в области ретротимпанума (стрелка).

Рис. 3.13 – МСКТ-снимок в коронарной проекции – определяется мягкотканное образование в области рукоятки молоточка (стрелка)

3.2. Хирургическое лечение пациентов с ятрогенной холестеатомой.

Ревизионная тимпанотомия, при необходимости развивающаяся в консервативно-щадящую радикальную операцию, с восстановлением механизма звукопроведения производилась по разработанному нами способу и заключалась в следующем:

Использовали общую (интубационный наркоз, нейролептаналгезия) анестезию. Положение пациента во время операции – лежа на спине, голова повернута в сторону оперируемым ухом кверху. Вначале производили антисептическую обработку кожи ушной раковины, заушной области и наружного слухового прохода.

После чего выполняли дугообразный разрез кожи и мягких тканей до кости в заушной области длиной около 5 см и отсепаровку мягких тканей. В случае если планировалось проведение мирингопластики в верхнем углу раны производили выделение фрагмента фасции височной мышцы диаметром 2 – 2,5см. Необходимо отметить, что в виду того, что во время предыдущих оперативных вмешательств у пациента уже производился забор фасциального лоскута, приходилось расширять объем подкожной отсепаровки кзади, в случаях, когда и этого оказывалось недостаточно, производился забор перихондриального лоскута, источником которого служил хрящ козелка. Далее выполняли отсепаровку кожи задней стенки наружного слухового прохода, завершающуюся широкой задней и нижней тимпанотомией.

3.14

3.15

Рис. 3.14 Выполнялся стандартный заушный разрез

Рис. 3.15 Выделяется фасция височной мышцы

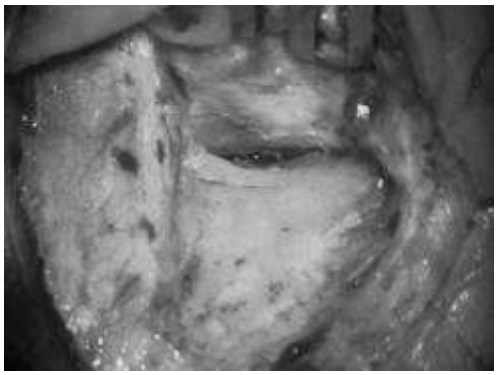

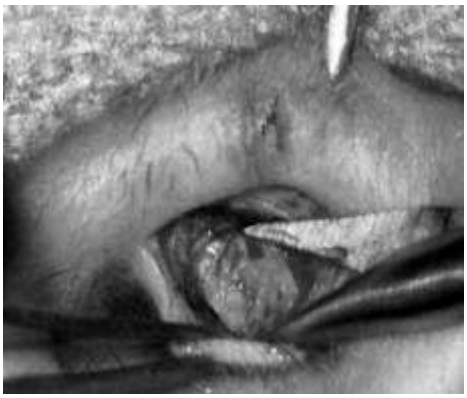

3.16 3.17

Рис. 3.16 Производится отсепаровка мягких тканей кпереди и препаровка кожи задней стенки наружного слухового прохода

Рис. 3.17 Производится забор хрящевого трансплантa из козелка

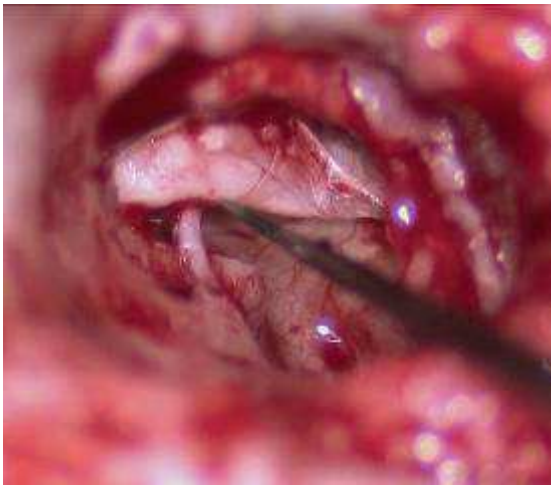

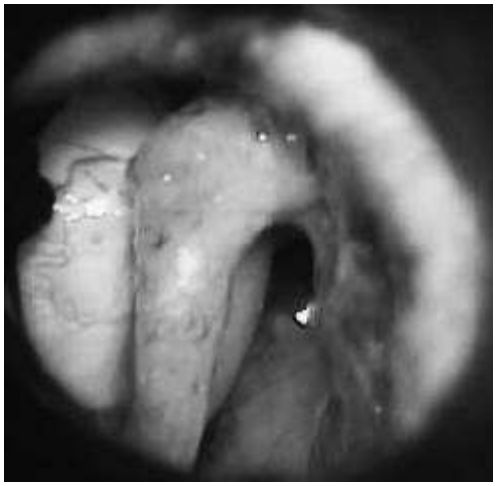

3.18 3.19

Рис. 3.18 Основной этап вмешательства – ревизия барабанной полости

Рис. 3.19 Хорошо инкапсулированная холестеатома визулизируется за слуховыми косточками

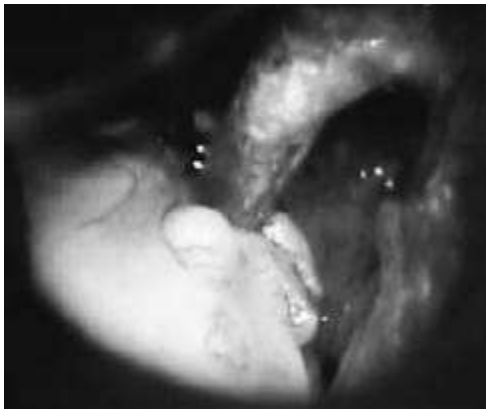

3.20 3.21

Рис. 3.20 Холестеатома тупым путем отделяется от слуховых косточек

Рис. 3.21 Холестеатома заполняет мезотимпанум и проходит между и под слуховыми косточками

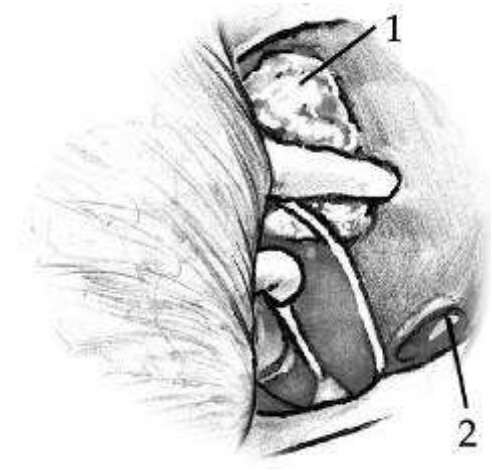

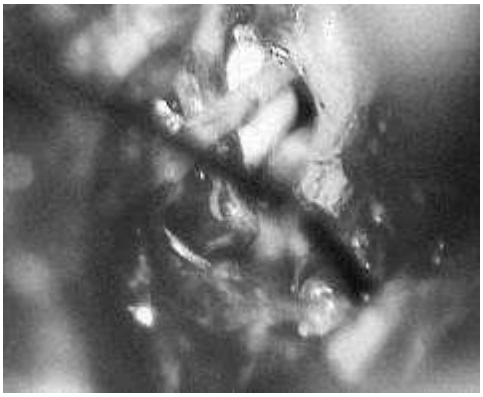

3.22 3.23

Рис. 3.22 Схема оперативного вмешательства – холестеатома определяется под рукояткой молоточка

Рис. 3.23 Инкапсулированная холестеатома определяется под рукояткой молоточка в области сухожилия мышцы натягивающей барабанную перепонку

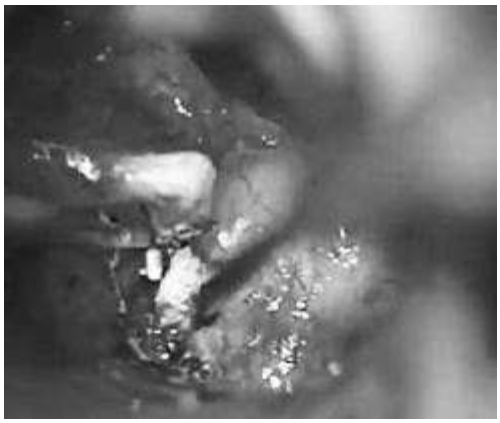

3.24 3.25

Рис. 3.24 – при использовании микрозеркальца определяется холестеатома в области овального окна между ножками стремечка

Рис. 3.25 – после удаления суперструктур стремени обеспечивается полный доступ к холестеатоме, лежащей на подножной пластинке стремечка

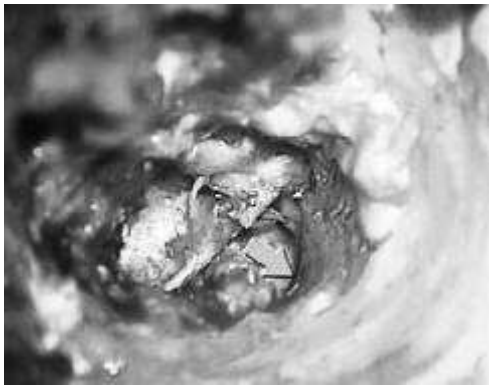

3.26 3.27

Рис. 3.26 С помощью кюретки холестеатомные массы низводятся вниз из области задних отделов аттика

Рис. 3.27 При ревизии определяется миграция эпидермиса в задние отделы аттика и далее в адитус (стрелка)

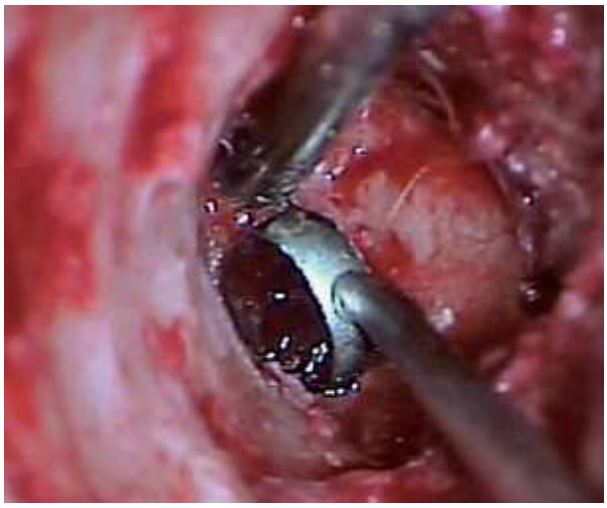

3.28 3.29

Рис. 3.28 Кюреткой производится удаление костного массива кзади и кверху.

Рис. 3.29 Определяется массивное распространение холестеатомных масс между наковальней и молоточком

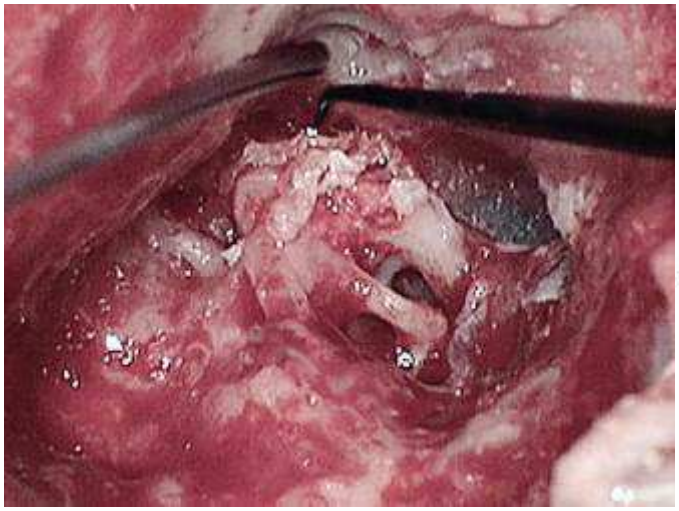

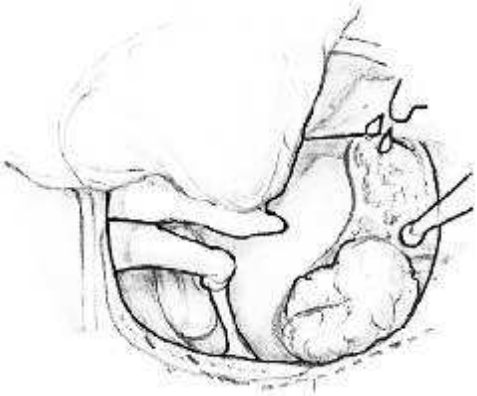

3.30 3.31

Рис. 3.30 Выполнена аттикоантротомия, выделены слуховые косточки. Холестеатомные массы окутывают слуховые косточки на уровне как мезотимпанума так и аттика.

Рис. 3.31 Схема операции – холестеатомный процесс выявлен в гипотимпануме, проводится гипотимпанотомия

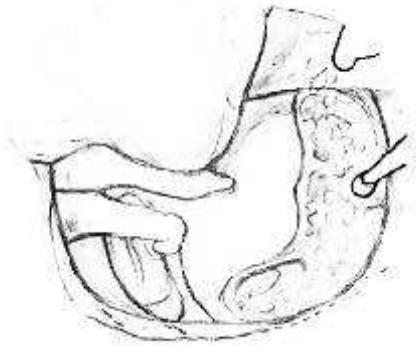

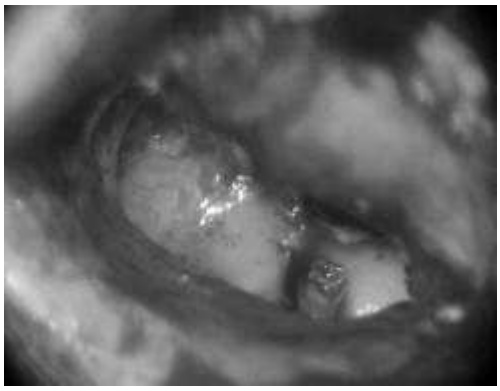

3.32 3.33

Рис. 3.32 алмазным бором вскрываются ячейки гипотимпанума

Рис. 3.33 Вскрыт аттик – слизистая оболочка пастозная, но признаков наличия холестеатомы не выявлено, для полного удаления холестеатомы удалены молоточек и наковальня

3.34 3.35

Рис. 3.34 на схеме пунктирной линией указан объем костной ткани, который следует удалить для проведении аттикотомии

Рис. 3.35 соответствующий удаленному участку костного массива устанавливается костная пластинка, фиксируемая стекло-иономерным цементом.

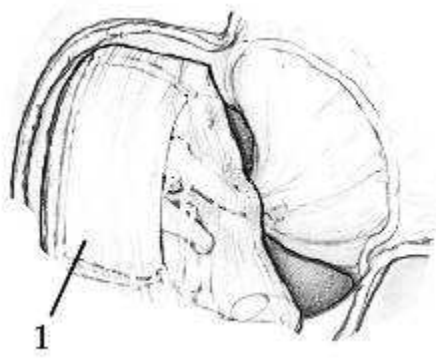

3.36

Рис. 3.36 Поверх фиксированной костной пластинки укладывается фасция по методу underlay

Для правого уха выполняли тимпанотомию с 5 до 12 часов. Для левого уха выполняли тимпанотомию с 12 до 7 часов. Эти этапы позволяли достичь широкого обзора операционного поля и на его завершении провести ревизию среднего этажа барабанной полости.

При выявлении холестеатомных масс в mesotympanum оценивали объем распространения патологического процесса в слуховую трубу, ретротимпанум, гипотимпанум.

Сама по себе ревизионная тимпанотомия адекватную визуализацию обеспечивала только в ограниченном ряде случаев, поэтому для удаления холестеатомы из аттика и входа в пещеру выполняли аттикоадитотомию вплоть до аттикоантротомии и удаляли наковальню и головку молоточка; из гипотимпанума – фрезой убирали костный массив над гипотимпанумом; из синусов ретротимпанума – фрезой снимали костные структуры сзади, открывали лицевой синус, и при необходимости производили истончение задней костной стенки до уровня нисходящей части лицевого нерва, что обеспечивало расширенный доступ к окнам лабиринта.

Холестеатому удаляли посредством вылущивания с помощью микроигл, микрощипцов и микрораспаторов. Ключевым этапом операции следует считать проведение тщательной ревизии барабанной полости, которое вы-

полнялось микрозеркалами и эндоскопами. Особое внимание уделяли фрагментам холестеатомы в нише окна улитки, лицевом и барабанном синусах, в ячейках гипотимпанума.

Во время оперативного вмешательства в зависимости от размеров дефекта барабанной перепонки и необходимости выполнения оссикулопластики производили забор нескольких видов аутотрансплантатов. Источником аутотрансплантата фасции служила фасция височной мышцы, а сам трансплантат после высушивания представлял собой пластинку овальной формы с примерными размерами 0,1-0,5х7-10х9-12мм. Аутотрансплантат хряща представлял собой пластинку размерами 0,5х2,5х3,5мм с закругленными краями, его источником является хрящ козелка или ушной раковины. Жировой аутотрансплантат брали из подкожного слоя заушного разреза. Костный трансплантат выпиливался из кортикального слоя височной кости.

Если цепь слуховых косточек после проведенных манипуляций оставалась интактной – барабанную перепонку укладывали на место, при наличии перфорации выполняли мирингопластику жировым или фасциальным аутотрансплантом. По периферии фасциальный аутотрансплантат прикрывали кожей наружного слухового прохода для лучшего питания и дополнительной фиксации трансплантата.

При удалении слуховых косточек выполняли оссикулопластику частичным или полным протезом с отграничением проксимальной части протеза пластинкой аутохряща от барабанной перепонки или неотимпанальной мембраны. Попутно устранялась латерализация тимпанальной мембраны.

Операцию заканчивали фиксацией двухслойного трансплантата путем тампонады наружного слухового прохода, например, гемостатической губкой или шелковой нитью. Заушную рану ушивали послойно, при необходимости устанавливали дренаж.

3.3. Анатомические и функциональные результаты

Во время проведения оперативного вмешательства холестеатомы выявлялась в различных анатомических отделах среднего уха. Распространение холестеатомы встречалось в различных комбинациях (табл. 3.2).

Таблица 3.2. Частота встречаемости ятрогенной холестеатомы в различных отделах среднего уха

Мезотимпанум	32
Аттик	22
Проводник в пещеру	15
Антрум	9
Лицевой синус	32
Тимпанальный синус	13
Овальное окно	15
Круглое окно	26
Протимпанум и слуховая труба	37
Гипотимпанум	6

Соотношение степени удаления костных структур, препятствующих адекватной ревизии отделов среднего уха отражено в таблице 3.3. В значительном числе случаев мы вынуждены были проводить ретротимпанотомию, высверливая костный массив над вертикальной порцией лицевого нерва и спереди от него (32 пациента), в 21% случаев – аттикотомию, и только у 18 пациентов удалось обойтись тимпанотомией, без какой-либо костной работы.

Реконструкция латеральной стенки аттика с использованием стекло-иономерного цемента и пластинок кортикальной кости было выполнено у 12 пациентов, в тех случаях, когда холестеатома не уходила далее проводника в пещеру.

Таблица 3.3. Характеристика объема костной работы

	Количество пациентов
Аттикотомия	13
Аттикоадитотомия	8
Аттикоантротомия	23
Ретротимпанотомия	32
Гипотимпанотомия	8
Вмешательство без костной работы	23

Таким образом, тимпанопластику по открытому типу (консервативно-щадящая радикальная операция с тимпанопластикой) мы вынуждены были произвести у 23 пациентов

В процессе вмешательства у 28 пациентов были выявлены очаги тимпаносклероза в барабанной полости, из них 17 в том числе миринго-склероза. Наиболее часто тимпаносклеротические бляшки обнаруживались в области сухожилия мышцы, натягивающей барабанную перепонку (9 пациентов), ниши либиринтных окон (6 пациентов), сухожилие стапедиальной мышцы (7 пациентов), мыс медиальной стенки (7 пациентов).

Механизм звукопроведения восстанавливался путем выполнения: тимпанопластики 1 типа по M.Toc (29 случаев), тимпанопластики 2 типа по M.Toc с оссикулопластикой титановым протезом (19 случаев), тимпанопластики 3 типа по M.Toc с установкой полного титанового протеза (14 пациентов),

В ряде случаев, при обнаружении холестеатомы в пределах мезотимпанума удавалось оценить размеры холестеатомной жемчужины. После сопоставления срока на котором была выполнена ревизионная операция и размерами холестеатомы, нами была выявлена их ожидаемая корреляция.

3.3.1 Зависимость величины холестеатомы от сроков после первичной операции

В результате измерений диаметра холестеатомы, проводившихся интраоперационно, была выявлена ожидаемая корреляция между собственно размером холестеатомы и временным периодом, прошедшим после выполнения первичного вмешательства. Интерес в данном случае представляет конкретный размер холестеатомных жемчужин в соотношении с конкретным сроком после вмешательства. Данные о размерах ятрогенной холестеатомы были указаны только в 26 операционных протоколах. Полученные данные представлены на диаграмме 3.2, где по оси ординат размеры холестеатомы в милиметрах, по оси абсцисс – временной интервал между первичным и повторным вмешательством в годах. Из полученных данных следует, что развитие холестеатомы с размером до 1-3 мм происходит в течение 1,5 лет после первичного неудавшегося вмешательства.

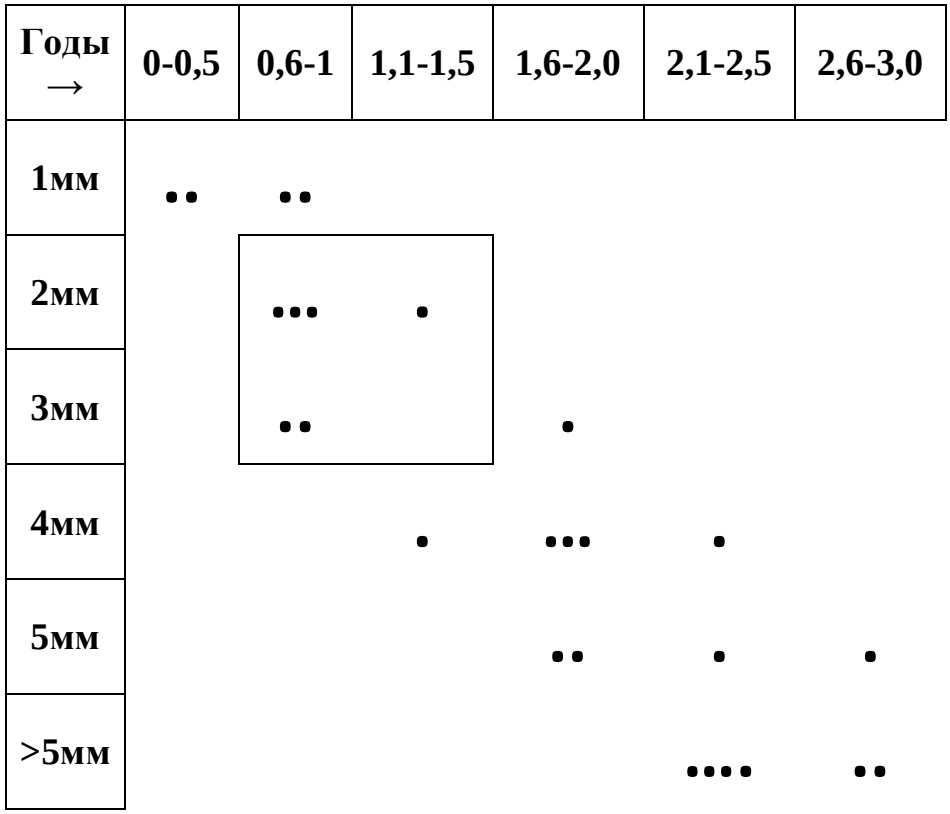

Диаграмма 3.2 соотношение срока на котором выполнено оперативно вмешательство (ось абсцисс – в годах) и размера холестеатомы.

Полученные результаты так же показывают, что на сроке более двух лет после первично выполненного вмешательства ятрогенная холестеатома будет иметь размеры более 4 мм в диаметре. Таким образом, оптимальным сроком для проведения ревизионного вмешательства является срок до 18 месяцев (на диаграмме окружен квадратом), когда диаметр холестеатомы не превышает 3 мм, следовательно возможно произвести ее полное удаление без костной работы с сохранением слуховых косточек.

3.3.2 Анатомические результаты

Наибольший срок послеоперационного наблюдения в группе II составил 4 года, а анатомический результат был оценен у 57 пациентов. На сроке 6-7 месяцев 15 пациентам было проведена ревизионная тимпанотомия, для контроля местного статуса. За время динамического амбулаторного наблюдения у трех пациентов был выявлен процедив холестеатомного процесса, у двух развилась реперфорация барабанной перепонки, у одного пациента – латерализация неотимпанальной мембраны. Всего неудовлетворительный результат был получен у 5 больных. Эти пациенты подвергнулись оперативному вмешательству в 2013 году после составления общей группы исследования.

Удовлетворительный анатомический результат был получен у десяти пациентов, причиной в девяти случаях послужила необходимость выполнения радикальной операции, в одном случае служило затупление переднего меатотимпанального угла.

Таким образом отличный анатомический результат был достоверно достигнут у 42 пациентов (диаграмма 3.3).

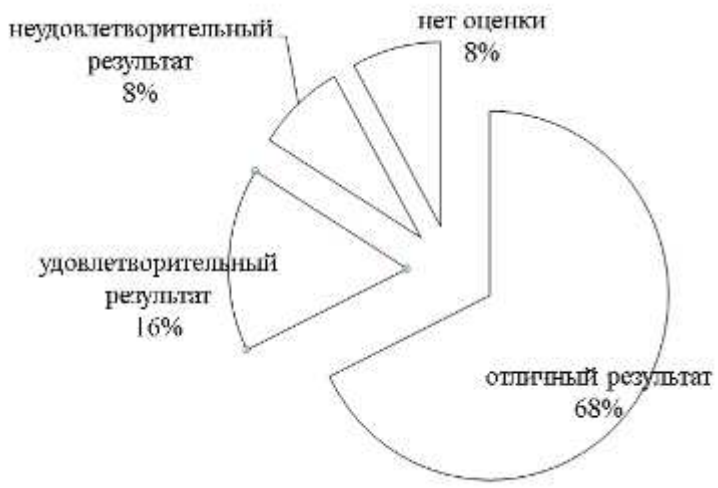

Диаграмма 3.3 соотношение анатомических результатов в отдаленный послеоперационный период.

3.3.3 Функциональные результаты

Ранний функциональный результат

Данные о ранних послеоперационных функциональных результатах были оценены во всех 62 случаях.

Звукопроведение по кости в сравнении предоперационных и ранних послеоперационных показателей достоверно не изменилось.

Звукопроведение по воздуху в сравнении предоперационных и ранних послеоперационных показателей достоверно ($p<0,05$) различается между группами I и II (табл. 3.4).

Костно-воздушный интервал на раннем послеоперационном сроке снижается до уровня 10,8±2,3 в отношении пациентов, прооперированных по щадящему способу.

Случаев пареза лицевого нерва в результате повторного оперативного вмешательства мы не выявили. В раннем послеоперационном периоде 8 человек предъявляли жалобы на преходящее головокружение при резких поворотах головы, которое разрешалось к концу первой недели после выполненного оперативного вмешательства.

Таблица 3.4. Показатели тональной пороговой аудиометрии в раннем послеоперационном периоде

Группы больных	Количество пациентов	Звукопроведение по кости, в дБ	Звукопроведение по воздуху, в дБ	Костно-воздушный интервал, в дБ
I	62	23,3±5,4	45,7±9,3	22,5
II	62	24,5±5,3	35,3±6,3	10,8
IIзт	39	20,7±7,6	32,0±7,6	11,3
IIот	23	28,3±6,3	38,6±6,9	10,3
II-1тип	29	18,3±5,3	31.0±5,7	12,7
II-2тип	19	24,9±5,9	32,6±6,2	7,7
II-3тип	14	30,3±4,6	42,3±5,1	12,0

Отдаленный функциональный результат

Из группы II в оценке функционального результата учитывались показатели тональной пороговой аудиометрии 51 пациента (табл. 3.5).

Таблица 3.5. Показатели тональной пороговой аудиометрии в отдаленном послеоперационном периоде

Группы больных	Количество пациентов	Звукопроведение по кости, в дБ	Звукопроведение по воздуху, в дБ	Костно-воздушный интервал, в дБ
I	62	23,3±5,4	45,7±9,3	22,5
II	51	21,2±2,6	27,5±2,5	6,3
IIзт	32	17,8±4,7	25,4±3,2	7,6

IIот	19	24,6±5,3	29,6±4,2	5,3
II-1тип	23	16,3±4,7	19,4±3,7	3,1
II-2тип	17	19,7±3,1	28,6±5,2	8,9
II-3тип	11	27,6±2,6	34,5±2,3	6,9

Среднее значение звукопроведения по воздуху на речевых частотах в группах IIзт и IIот (отдаленный период) находится соответственно на уровнях 25,4 и 29,6 (различия по показателям достоверны $p<0,05$).

В численном выражении отличные и хорошие функциональные результаты в отдаленном послеоперационном периоде были получены у 47 пациентов. У 44 не был превышен порог социально адекватного слуха в 30 дБ (диагр. 3.4).

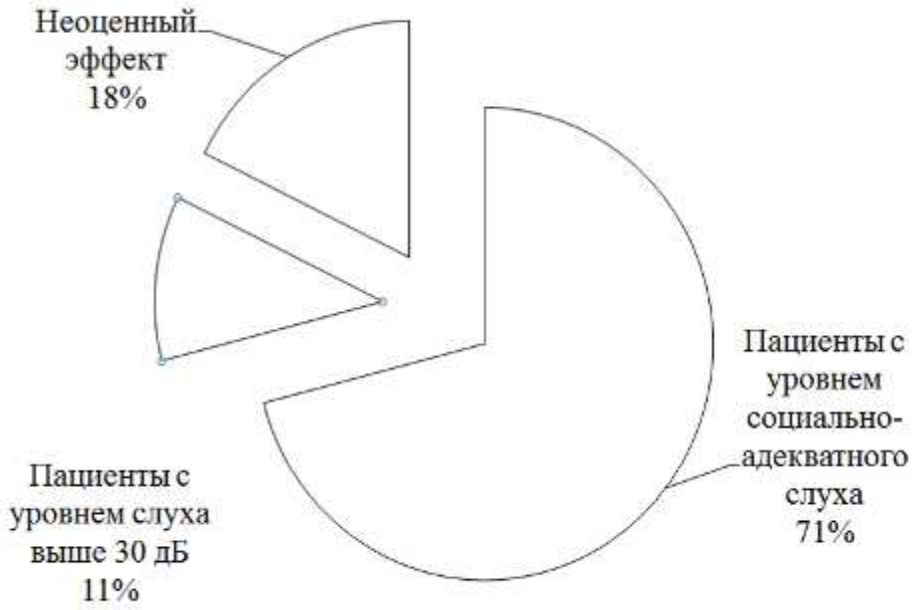

Диаграмма 3.4 соотношение функциональных результатов в зависимости от порога уровня социально-адекватного слуха

Костно-воздушный интервал в результате оперативных вмешательств так же достоверно снижается. В группе II среднее значение составляет 6,3 дБ, в то время как на предоперационном этапе (группа I) оно колеблется на отметке 22,5 дБ (различия достоверны $p<0,05$).

Ятрогенная холестеатома характеризуются длительным (от нескольких месяцев до нескольких лет) бессимптомным течением. Основным, а нередко – единственным, симптомом ятрогенной холестеатомы является прогрессирующая кондуктивная тугоухость, обусловленная ограничением подвижности звукопроводящей цепи, разрушением слуховых косточек или смещением оссикулярного протеза.

Использование диагностического комплекса, включающего предоперационную подготовку, в том числе: общеклиническое обследование, отомикроскопию, тональную пороговую аудиометрию, компьютерную и магнитно-резонансную томографию, а также контрольную ревизионную тимпанотомию через 6-7 месяцев после удаления ятрогенной холестеатомы позволяет предотвратить её рецидив.

Разработанный способ удаления ятрогенной холестеатомы с восстановлением механизма звукопроведения позволяет в 63% случаев избежать образования большой трепанационной полости и провести тимпанопластику по закрытому типу, достичь социально-адекватного слуха у 71% оперированных пациентов и уменьшить риск возникновения неудовлетворительных анатомических результатов до 8%.

Ятрогенная холестеатома увеличивается в размерах с течением времени. В сроки до 1 года диаметр холестеатомы не превышает 3 мм (в среднем – 2мм), а после 2 лет – больше 4 мм.

Глава 4

Качество жизни пациентов с неудовлетворительными результатами тимпанопластики по закрытому типу

В данной главе приведены результаты анализа и сравнения показателей качества жизни пациентов на предоперационном этапе (группа Iк), двух групп пациентов на отдаленном послеоперационном этапе (более 6 месяцев) – группы IIотк и IIзтк, и пациентов из группы сравнения (КГКЖ), которые были опрошены на предоперационном этапе.

Статистической разницы в возрасте и половом составе не было выявлено, что позволяет допустить возможность их сравнения, пренебрегая такими факторами как трудоспособность и сопутствующая соматическая патология.

При статистическом анализе полученных данных по опроснику CES была выявлена следующая динамика.

По шкале ограничения активности было выявлено резкое снижение качества жизни в группе Iк по сравнению с остальными группами (диагр. 4.1). С другой стороны было выявлено, что по этой шкале показатели пациентов КГКЖ практически не отличаются от показателей первой IIотк группы.

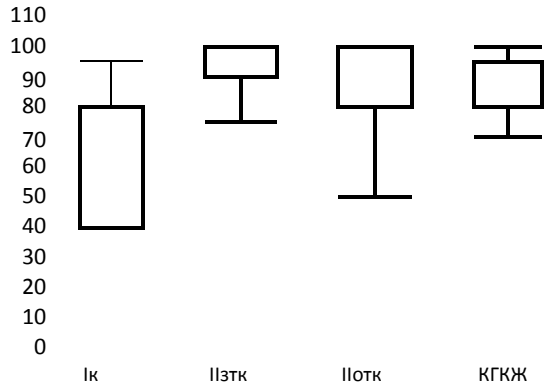

Диаграмма 4.1. Сравнение показателей по шкале CES-AR

Что касается шкалы симптомов этого инструмента, то по ней отслеживается похожая динамика (диагр. 4.2). Качество жизни в группе Iк достоверно ниже, чем в других группах. Так же необходимо отметить, что пациенты в группах IIотк и КГКЖ, имеющие совершенно разные анатомические и функциональные показатели, находятся почти на одинаковых уровнях, и все же демонстрируют статистически лучшие показатели чем в группе Iк.

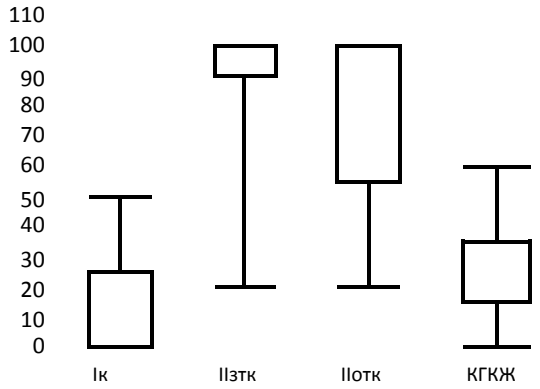

Диаграмма 4.2. Сравнение показателей по шкале CES-SY

В результатах обсчета по шкале обращаемости за медицинской помощью выявленная динамика была вполне ожидаема (диагр. 4.3). Пациенты из групп Iк и КГКЖ имеют худший уровень качества жизни нежели пациенты из группы IIзтк, разница незначительна с группой IIотк.

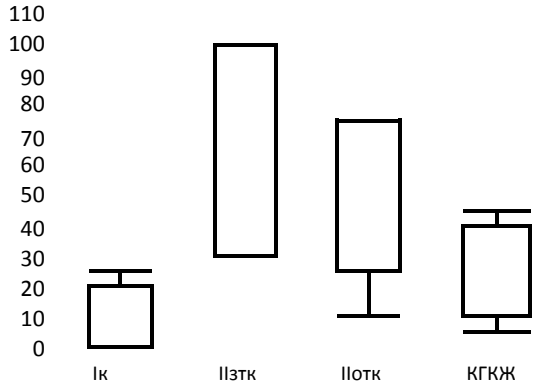

Диаграмма 4.3. Сравнение показателей по шкале CES-MR

Описанные выше особенности динамики изменения качества жизни не теряются при обобщении данных по интегральной шкале. Пациен-

ты из групп Iк и IIотк имеют самый низкий уровень качества жизни в сравнении с остальными, уступая даже группе неоперированных больных из КГКЖ (диагр. 4.4). С другой стороны самый высокий уровень качества жизни закономерно выявляется у пациентов из группы IIзтк. Численные данные показателей всех групп по всем шкалам опросника CES представлены в таблице 4.1.

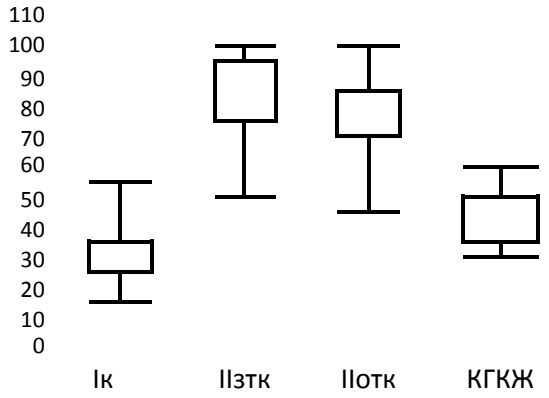

Диаграмма 4.4. Сравнение показателей по шкале CES-GEN

Таблица 4.1. Показатели по опроснику CES

	Iк	IIзтк	IIотк	КГКЖ
CES-AR	61,4±22,5	93,9±7,8	86,8±9,5	85,9±17,0
CES-SY	14,2±15,4	89,5±24,2	24,8±16,4	83,6±26,1
CES-MR	11,8±14,8	69,6±35,4	16,8±15,2	60,9±32,2
CES-GEN	29,1±10,4	84,3±14,0	42,8±7,1	76,8±14,1

Схожая динамика видна при обсчете данных по опроснику SF-36. Не смотря на то, что данный инструмент оценки качества жизни в специфичности уступает CES, он позволил выявить по шкале PH (диагр. 4.5) статистически достоверные отличия в сравнении показателей пациентов из группы Iк в соотношении с другими группами ($p<0,05$).

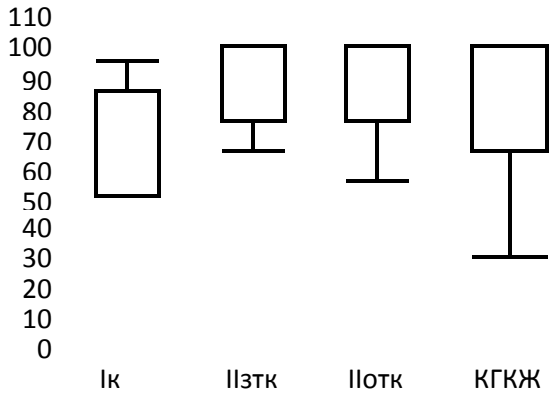

Диаграмма 4.5. Сравнение показателей по шкале SF-36 РН

Шкала МН оказалась гораздо более чувствительной (диагр. 4.6). Пациенты из группы Iк (перенесшие тимпанопластику с неудовлетворительным результатом) продемонстрировали худшие показатели в сравнении с пациентами группы КГКЖ (неоперированные).

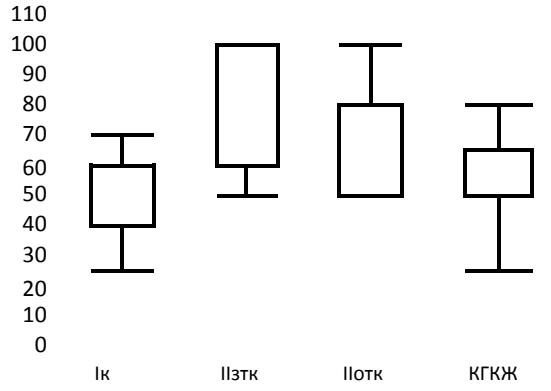

Диаграмма 4.6. Сравнение показателей по шкале SF-36 МН

Примерно такая же картина иллюстрируется и показателями по интегральной шкале SF-36 (диагр. 4.7).

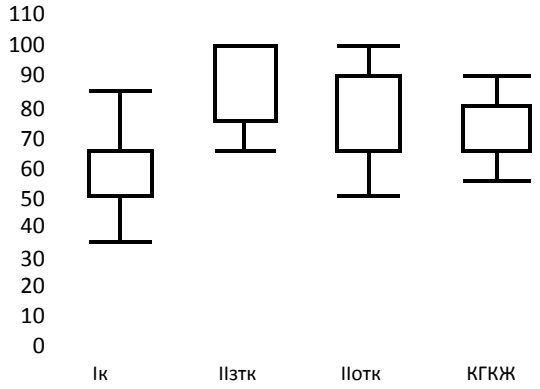

Диаграмма 4.7. Сравнение показателей по шкале SF-36 total

В численном выражении показатели представлены в таблице 4.2.

Таблица 4.2 Показатели по опроснику SF-36.

	Iк	IIзтк	IIотк	КГКЖ
SF-PH	70,9±17,1	91,3±10,7	87,0±12,7	84,5±16,6
SF-MH	46,7±11,5	80,2±18,9	55,4±14,2	69,0±19,5
SF-total	58,8±10,6	85,7±12,6	71,2±	76,8±12,8

Полученные в данной работе результаты однозначно свидетельствуют о том, что пациенты неоперированные и пациенты, перенесшие тимпанопластику с неудовлетворительным результатом имеют статистически разные уровни качества жизни. Другой стороны результаты между группами пациентов прооперированных с выполнением тимпанопластики по открытому типу и неоперированными пациентами очень близки.

Такую динамику показывает не только специфический опросник CES, ориентированный на отиатрическую патологию, но и по большинству параметров и неспецифический опросник SF-36.

Основываясь на этих результатах следует рассматривать пациентов с неудовлетворительными результатами тимпанопластики как более

нуждающихся в оперативном лечении нежели чем неоперированных больных.

Зачастую после неэффективного вмешательства пациенты отмечают больше жалоб, чем до вмешательства, возможно так же усугубление самого патологического процесса.

С другой стороны первопричину неэффективности первично выполненной тимпанопластики удается устранить полностью далеко не всегда и удовлетворительный результат повторной тимпанопластики нельзя назвать стойким. Риск рецидива гнойного процесса в среднем ухе сопутствует дальнейшей жизни пациента.

Таким образом, значения критериев, рассчитанных при сравнении выборок по изменениям составляющих качество жизни, определенных по использованным опросникам, говорят о достоверном различии в результатах групп *неоперированных пациентов* и *перенесшим тимпанопластику по закрытому типу с неудовлетворительным результатом*. Кроме этого, анализ полученных данных продемонстрировал близкие значения параметров качества жизни по большинству шкал *у пациентов оперированных повторно с выполнением тимпанопластики по открытому типу* по сравнению с пациентами группы *неоперированных пациентов*.

Опросники CES и SF-36 продемонстрировали свою чувствительность при интервьюрировании пациентов с односторонним хроническим гнойным средним отитом до и после оперативного вмешательства.

Показатели качества жизни у пациентов, которым удаление ятрогенной холестеатомы было выполнено путём тимпанопластики по закрытому типу, лучше чем таковые у пациентов, оперированных по открытому типу.

Заключение

Ятрогенная холестеатома – очевидное свидетельство дефектов в первично проведенном оперативном вмешательстве. Это достаточно редкое проявление неудовлетворительного анатомического результата, в отличие от дислокации протеза, реперфорации, латерализации и затупления переднего меатотимпанального угла.

Ятрогенная холестеатома характеризуются длительным (от нескольких месяцев до нескольких лет) бессимптомным течением. Основным, а нередко – единственным, симптомом ятрогенной холестеатомы является прогрессирующая кондуктивная тугоухость, обусловленная ограничением подвижности звукопроводящей цепи, разрушением слуховых косточек или смещением оссикулярного протеза. В нашей работе у 58 пациентов имелось нарушение слуха различной степени. Только у 4 пациентов слух был в пределах нормы.

Такие симптомы как ушной шум, гноетечение, данных аудиометрии, определение мутного утолщенного выбухающего в слуховой проход меатотимпанального лоскута при больших размерах холестеатомы присоединялись на сроках гораздо позже – через 2-3 года после выполненной первичной операции.

На ранних стадия - низкая информативность отомикроскопии, жалобы, не позволяющие дифференцировать причину неудовлетворительного функционального результата, приводят к тому, что лучевые исследования остаются основным способом ранней диагностики появления ятрогенной холестеатомы. Пока в руках клинициста не появился надежный инструмент ранней диагностики ятрогенной холестеатомы, несомненно ревизионное вмешательство после проведенных операций должно стать рутинной процедурой. Пациент, соглашаясь на первичное вмешательство, должен быть предупрежден и согласен на проведение повторного вмешательства через 6-12 месяцев. Именно этот момент комплексного лечения пациента с хроническим

гнойным средним отитом должен лечь в основу будущих реформ тактики ведения отиатрического больного.

Именно в сроки от 6 до 12 месяцев многие авторы современных публикаций рекомендуют проводить ревизию среднего уха. На практике основную роль играет взаимопонимание хирурга и пациента, что будет мотивировать его к регулярным контрольным осмотрам в послеоперационном периоде.

Показатели специфичности и чувствительности МСКТ и МРТ согласно данным литературы достаточно низки, напротив, ДВМРТ представляет собой довольно перспективный метод диагностики, позволяя определить холестеатомы от 2 мм в диаметре. Пока данный метод широко не представлен на территории России, на момент написания работы автору известны только два научно-исследовательских онокологических института в Москве, владеющих ресурсами к проведение данного дорогостоящего лечения.

Использование диагностического комплекса, включающего предоперационную подготовку, в том числе: общеклиническое обследование, отомикроскопию, тональную пороговую аудиометрию, компьютерную томографию высокого разрешения с толщиной срезов менее 1 мм, а также контрольную ревизионную тимпанотомию через 6-7 месяцев после удаления ятрогенной холестеатомы позволяет предотвратить её рецидив.

Радикальную операцию многие отоларингологи предпочитают выполнять по классической методике (по методике Шварце) – у пациента образуется трепанационная полость значительных размеров, и в перспективе пациент обрекается на болезнь оперированного уха. Стремление обосновать, что далеко не каждый хронический гнойный средний отит, осложненный развитием холестеатомы, требует проведения радикальной операции было положено в основу этой работы. Устоявшейся терминологии в отохирургии во многих вопросах до сих пор не существует. Некоторые авторы выделяют первичную, вторичную и ятрогенную холестеатомы, другие называют ятрогенную холестеатому вторичной, третьи вообще избегают каких-либо клас-

сификаций, приняв для себя исключительно практический подход к отохирургии [133].

Предложение использовать термин «ятрогенная холестеатома» в отношении всех состояний при которых отиатр обнаруживает холестеатомный процесс у пациента, перенесшего вмешательство на среднем ухе, с сохранением задней стенки слухового прохода (тимпанопластика по закрытому типу при мезотипаните, в послеоперационном периоде, осложенным развитием холестеатомы, установка тимпановентилляционной трубки, удаление опухоли среднего уха, стапедопластика) является оправданным.

Обобщая все моменты разработанной методики ревизионного хирургического вмешательства мы придерживаемся следующего:

Так же как и авторы большинства печатных работ, посвященных изучаемой тематики, мы считаем, что в отношении холестеатомных жемчужин, свободно лежащих в пределах мезатимпанума достаточно диагностической тимпанотомии для полного их удаления [134]. Которое заключается в ее вылущивании без нарушения оболочки. В нашем исследовании такое вмешательство удалось выполнить 18 пациентам, то есть чуть менее чем в одной трети.

В случае распространения холестеатомы в аттик мы удаляем латеральную его стенку с ее последующей реконструкцией на завершающих этапах операции с использованием хряща или фрагмента кортикальной кости, которые фиксируем стекло-иономерным цементом. Такое реконструктивное вмешательство было проведено 12 пациентам, у которых холестеатома ограничивалась аттиком или аттиком и проводником в пещеру и нам удавалось с уверенностью удалять холестеатому полностью из этой зоны.

Что согласуется с мнением большинства зарубежных авторов, так же проводящих реконструкцию латеральной стенки аттика различными материалами [129]. Мы придерживаемся мнения, что фрагмент кортикальной кости или смоделированная полоска аутохряща, фиксированные стеклоиономерным цементом представляют собой стабильные конструкции, которые могут

служить основой для фиксации барабанной перепонки или неотимпанальной мембраны и препятствовать образованию ретракционных карманов и, следовательно, врастанию эпидермиса в труднодоступные места

Разумной альтернативой применяемой нами методике можно рассматривать транскортикальное вскрытие аттика с сохранением тонкого мостика, соответствующего костному барабанному кольцу, как предлагают авторы из института Хауса, при необходимости продолжает удаление кости кзади и вниз и таким образом открывая всю ячеистую структуру сосцевидного отростка, с последующей мастоидопластикой, но в таких вмешательствах так же невозможно исключить «эпидермальное обсеменение» образованной полости. С другой стороны О.Н.Борисенко с соавт. резко не согласен с тактикой этой школы, считая, что даже доступ, осуществленный через заднюю тимпанотомию через тимпанальный синус не позволит осуществить полноценную ревизию лицевого синуса [6].

Интерес представляет и предлагаемое авторами D.E.Brackmann, C.Shelton, M.A.Arriaga полное выпиливание задней стенки с последующей ее фиксацией на прежнем месте при затруднения визуализации в синусах [42]. Впрочем необходимо признать, что такой тип вмешательства успешно использует Г.С.Полищук при лечении хронических гнойных средних отитов, осложненных развитием холестеатомы, уже более 10 лет [15].

Л.А. Черкасова в своей работе показала, что поражение карманов барабанной полости холестеатомой наблюдается у 82% больных, в связи с чем целесообразно проведение ревизии барабанной полости по «периметру» и противопоказана тимпанопластика по «закрытому» типу [23]. И все же получив в свои руки новые возможности для проведения адекватной ревизии, открытый тип тимпанопластики представляется нам как крайний, пусть и неизбежный в некоторых случаях, вариант проведения вмешательства.

При распространении холестеатомы в проводник в пещеру и далее в антрум мы выполняем аттикоантротомию, стремясь выполнить вмешательство по методике Bondy, без реконструкции стенки и какой либо пластики

или аугментации сформированной полости [21, 22]. Именно по этой методике нам удалось выполнить 23 оперативных вмешательства. Таким образом, по сути радикальную операцию, пусть даже и по консервативно-щадящей методике мы выполнили в 37% всех вмешательств.

В сравнении с авторами V.N.Carrasco, H.C.Pillsbury, мы считаем это большим достижением, так как указанные авторы выполнили вмешательство по технике canal wall down е 87,2% своих пациентов [45].

При выявлении холестеатомного процесса в фациальном и (или) тимпальном синусах, мы высверливаем костный массив над вертикальной порцией лицевого нерва и спереди от него, и далее проводим ревизию с использованием микрозеркал.

Информативность микрозеркальца и эндоскопа сравнивать трудно, и в том и другом варианте ревизии многое определяется субъективностью хирурга. Но нам кажется микрозеркальце имеет ряд важных преимуществ – отсутствие громоздкости, все таки в руках оператора инструмент весом 20-25 г, в отличие от веса эндоскопа, подсоединенного к камере, выводящем изображение на монитор. К тому же, меньше риск повреждения суперструктур стремени во время движений инструмента в области ретротимпанума. И в довершение, у микрозеркальца – нефиксированный угол взора и хирург может осмотреть ретротимпанум используя один инструмент в с различных точек зрения. Но все же нам следует признать, что зеркальце не обладает таким широким углом обзора как эндоскоп.

Так же как и Baki et al. при выявлении глубокого тимпанального синуса, мы предпочитаем обнажать вертикальную порцию лицевого нерва спереди и не смотря на возможность развития отрицательного влияния местной температуры на волокна лицевого нерва, в своей работе у 11 пациентов мы таких осложнений не встретили [139].

Для автора кажется очень любопытной методика выполнения задней тимпанотомии через лицевой и тимпанальный синусы для доступа в ретротимпанум. Скорее всего именно в развитии этой техники находится основная

перспектива решения вопроса с глубоким тимпанальным синусом. Остается лишь дождаться от производителей высокоточного инструмента для мониторинга лицевого нерва и такое способ будет гораздо более безопасным и простым в исполнении.

При ревизии гипотимпанума важным является вскрытие инфралабиринтных клеток, особенно в передних отделах, где они уходят в инфралабиринтное пространство особенно глубоко.

При адгезии холестеатомы или ретракционного кармана к наковальне мы считаем целесообразным удаление наковальни, с последующим проведением оссикулопластики. У 21 пациента из нашего исследования при отделении ретракционного кармана от длинного отростка наковальни мы не были уверены в том, что нам удалось удалить вросший эпидермис с ее поверхности полностью, поэтому в этих случаях наковальню мы удаляли, выполняя в последующем оссикулопластику.

Возможно применение КТР-лазера, как предлагает Hamilton изменит наше представления, так как кажется весьма любопытным результат, полученный автором после обработки лучами КТР-лазера слуховых косточек, заключающийся в значительном снижении риска развития рецидива холестеатомы [86].

Кроме всего прочего крайне важным проведение ревизии области ложкообразного отростка, хорошо доступного для осмотра, при удалении наковальни.

Таким образом, хирургическое лечение пациентов с ятрогенной холестеатомой в каждом конкретном случае должно решать задачу полного удаления кариозной кости и холестеатомы и в то же время максимально щадяще относится к структурам среднего уха.

Многочисленные карманы барабанной полости при неадекватной ревизии во время первичного вмешательства могут быть не санированы в силу их труднодоступности, что в последствии служит причиной развития ятрогенной холестеатомы. Именно фациальный и тимпанальный синусы, об-

ласть ложкообразного отростка и ниши лабиринтных окон – являются областями преимущественного развития ятрогенной холестеатомы.

Предложенный способ удаления ятрогенной холестеатомы с восстановлением механизма звукопроведения позволяет в 63% случаев избежать образования большой трепанационной полости и провести тимпанопластику по закрытому типу, достичь социально-адекватного слуха у 71% оперированных пациентов и уменьшить риск возникновения неудовлетворительных анатомических результатов до 8%.

Исследования качества жизни в современной оториноларингологии начинают играть все более заметную роль, так как именно этот показатель при статистической обработке может показать объективно преимущества той или иной оперативной методике. Основывать эффективность проведенного вмешательства исключительно на изменении объективного статуса и данных обследования не представляется автору полностью правильным.

В этой работе мы применяли наиболее распространенные инструменты в оценке качества жизни пациентов с хроническим гнойным отитом.

Нам удалось показать различия в результатах групп неоперированных пациентов и перенесших тимпанопластику по закрытому типу с неудовлетворительным результатом. Пациенты уже однажды перенесшие тимпанопластику имеют худшие показатели качества жизни, чем неоперированные пациенты, страдающие хроническим гнойным средним отитом – по общей шкале опросника CES – 29,1 – у пациентов, перенесших тимпанопластику с неудовлеворительным результатом, 76,8 – у неоперированных пациентов (контрольная группа); по общей шкале SF-36 – соответственно 58,8 и 76,8. Более того пациенты, прооперированные повторно и получившие удовлетворительный анатомический и функциональный результат имеют такой же результат качества жизни, что и неоперированные пациенты, другими словами оба вмешательства (первичная и повторная тимпанопластика) не принесли никаких изменений к лучшему в качестве жизни пациентов. По общей шкале SF-36 по группам IIзтк, IIотк и КГКЖ – соответственно 85,7, 71,2, 76,8; по

общей шкале CES – 84,3, 42,8, 76,8. Кроме этого качество жизни по шкале CES достоверно выше у пациентов, перенесших повторное вмешательство с тимпанолпастикой по закрытому типу, чем у пациентов, перенесших повторное вмешательство с тимпанопластикой по открытому типу.

Полученные нами данные согласуются с результатами работы I. Baumann et al. которые нашли показатели качества жизни хуже у тех пациентов, которые подвергались повторному вмешательству по причине неудовлетворительного результата тимпанопластики, нежели у тех пациентов, которые готовились к первой операции [83]. Показатели аудиометрии строго коррелировали с большинством шкал использованными ими опросника СОМОТ-15.

Так же и S.Y. Choi et al. в своей работе отметили, что наименьший прирост по шкалам авторы обнаруживали у пациентов, имеющих какие-либо осложнения в послеоперационный период, у пациентов, перенесших консервативно-щадящую радикальную операцию с тимпанопластикой и у пациентов с высшим образованием [73]. Что кажется нам крайне важным, так как с повышением уровня образования возрастает и забота о собственном здоровье, вслед за этим нередко встречается ипохондричность и мнительность пациентов.

Коллектив авторов Jung KH et al, так же нашли достоверные различия между показателями в послеоперационном периоде в общей шкале и по шкале симптомов в пользу пациентов перенесших одну операцию, они отметили, что показатели аудиометрии не коррелировали с результатами качества жизни у пациентов, перенесших два и более вмешательства [120].

Таким образом, основное следствие проведенного исследования качества жизни заключается в том, что показатели качества жизни у пациентов, которым удаление ятрогенной холестеатомы было выполнено путём тимпанопластики по закрытому типу, лучше чем таковые у пациентов, оперированных по открытому типу.

Проблема необходимости произведения контрольной ревизионной тимпанотомии после удаления ятрогенной холестеатомы в современной литературе так же широко обсуждается [56, 62, 63, 95, 101].

Вопрос о корреляции размера холестеатомы со сроком проведения ревизионного вмешательства в современной литературе остается за рамками обсуждения. Хотя именно ответ на него может лечь в основу определение сроков обязательной ревизии барабанной полости после тимпанопластики. В нашей работе мы выявили, что ятрогенная холестеатома увеличивается в размерах с течением времени: в сроки до 1 года диаметр холестеатомы не превышает 3 мм (в среднем – 2мм), а после 2 лет – больше 4 мм. Следовательно, учитывая размеры барабанной полости – диаметр холестеатомной жемчужины 2-3 мм, лежащей на уровне мезотимпанума был бы наименее затруднительным для удаления под местной анестезией в течение года после удаления ятрогенной холестеатомы или после выполнения тимпанопластики с высоким риском оставления эпидермиса в барабанной полости.

Ревизионное вмешательство после удаления ятрогенной холестеатомы необходимо для контроля анатомического результата. Допускается избирательный подход в необходимости проведения ревизии, например, при удалении умеренных размеров жемчужины, свободно лежащую в мезотимпануме.

Более того условно выделяют облигатные варианты - те случаи, когда контрольная ревизия необходима, то есть хирург полностью не уверен, что ему удалось полностью очистить все карманы барабанной полости от холестеатомы (например отохирург выявил холестеатому в синусах ретротимпанума), факультативные варианты - те случаи, когда хирург полностью уверен, что удалил холестеатому полностью [91]. Обосновано наблюдение пациента в послеоперационном периоде на протяжении как минимум пяти лет, в течение которых каждые 12 месяцев выполняется МСКТ височных костей, проводится аудиометрия и отомикроскопия – то есть основные инструменты, позволяющие диагностировать рецидив холестеатомного процесса на ранних

сроках, когда объем патологического образования еще достаточно мал, чтобы имелась возможность ограничиться диагностической тимпанотомией для решения отохирургической проблемы.

Предпочтительно выполнение ревизионной тимпанотомии именно на этом сроке, так как нами в главе, посвященной результатам хирургического лечения, было показано, что в этот период ятрогенная холестеатома достигает размеров 2-3 мм и ее можно сравнительно просто удалить в процессе диагностической тимпанотомии под местной анестезией.

Таким образом, отохирург при выявлении ятрогенной холестеатомы должен предупреждать пациента о как минимум двух вмешательствах, которые предстоят ему в будущем.

Выводы

1. Ятрогенная холестеатома характеризуются длительным (от нескольких месяцев до нескольких лет) бессимптомным течением. Основным, а нередко – единственным, симптомом ятрогенной холестеатомы является прогрессирующая кондуктивная тугоухость, обусловленная ограничением подвижности звукопроводящей цепи, разрушением слуховых косточек или смещением оссикулярного протеза.

2. Использование диагностического комплекса, включающего предоперационную подготовку, в том числе: общеклиническое обследование, отомикроскопию, тональную пороговую аудиометрию, компьютерную томографию высокого разрешения с толщиной срезов менее 1 мм, а также контрольную ревизионную тимпанотомию через 6-7 месяцев после удаления ятрогенной холестеатомы позволяет предотвратить её рецидив.

3. Разработанный способ удаления ятрогенной холестеатомы с восстановлением механизма звукопроведения позволяет в 63% случаев избежать образования большой трепанационной полости и провести тимпанопластику по закрытому типу, достичь социально-адекватного слуха у 71% оперированных пациентов и уменьшить риск возникновения неудовлетворительных анатомических результатов до 8%.

4. Ятрогенная холестеатома увеличивается в размерах с течением времени. В сроки до 1 года диаметр холестеатомы не превышает 3 мм (в среднем – 2мм), а после 2 лет – больше 4 мм.

5. Показатели качества жизни у пациентов, которым удаление ятрогенной холестеатомы было выполнено путём тимпанопластики по закрытому типу, лучше чем таковые у пациентов, оперированных по открытому типу.

Практические рекомендации

1. После выполнения тимпанопластики по закрытому типу следует наблюдать за оперированным ухом в течение 5 лет. При появлении у пациента жалоб на прогрессирующее ухудшение слуха через несколько месяцев (лет) после тимпанопластики следует предположить развитие ятрогенной холестеатомы, выполнить комплексное обследование, включающее отомикроскопию, тональную пороговую аудиометрию, компьютерную и магнитно-резонансную томографию и при подозрении на развитие холестеатомы предпринять ревизионную тимпанотомию.

2. При удалении ятрогенной холестеатомы следует стремиться к щадящему удалению здоровой костной ткани таким образом, чтобы не только обеспечить полноценную ревизию, но и сохранить качество жизни пациента.

3. При выявлении ятрогенной холестеатомы отохирургу следует предупредить пациента о необходимости хирургического удаления ятрогенной холестеатомы и об обязательном выполнении контрольной ревизионной тимпанотомии через 6 - 7 месяцев после первого вмешательства.

Указатель литературы

1. Аникин И.А., Астащенко С.В., Заварзин Б.А. Хирургическая тактика при повторных операциях на среднем ухе // Рос. оторинолар.-2008.-№ 4.- С. 3-8.

2. Аникин И.А., Астащенко С.В., Бокучава Т.А. Причины неудовлетворительных результатов оперативного лечения хронического гнойного среднего отита // Рос. оторинолар.-2007.-№ 5.- С. 3-8.

3. Астащенко С.В. Повторные операции при хроническом гнойном среднем отите: : автореф. дис… д -ра мед. наук / С.В.Астащенко – СПб., 2012- 45 с.

4. Астащенко С.В., Аникин И.А. Интраоперационные находки у больных хроническим гнойным средним отитом, перенесших ранее антротомию // Рос. оторинолар.-2011.-№ 2.- С. 3-8.

5. Бобров В.М. Анализ патологического процесса при хроническом среднем отите; хирургическая тактика // Вестн. оторинолар. – 1997. - № 3. – С. 49-51.

6. Борисенко О.Н., Сушко Ю.А., Сребняк И.А. Хирургический доступ к ретротимпануму // Мат. конф.укр. науч. мед. об- ва оторинолар: тез. докл. – Миргород, 2007 – С. 56-57.

7. Борисова К.З. Причины неудач тимпанопластики и профилактика их осложнений // Мат. научно-практ. конф. оторинолар. России – Оренбург, 2002.- С.44-46.

8. Вульштейн Х. Слухоулучшающие опреации / пер. с нем.; под ред. Н.А. Преображенского– М.: Медицина,1972. – 421 с.

9. Дементьева Н.Ф., Шиленков А.А., Козлов В.С. Отоэндоскопия в диагностике хронических заболеваний среднего уха // Вестн. оторинолар. – 2010 - №1 – С. 71-72.

10. Комаров М.В. Хирургическое лечение пациентов с отиатрической формой параганглиомы височной кости: автореф. дис... канд. мед. наук / М.В.Комаров. – СПб., 2012. –32 с.

11. Косяков С.Я., Ткачев А.М., Корнева Ю.С. Реальные возможности эндоскопии в хирургии холестеатомы // Мат. VIII научн-практ. конф.: тез. докл. – М., 2010 – С. 32-33.

12. Кузовков В.Е. Оценка качества жизни больных хроническим гнойным средним отитом: автореф. дис... канд. мед. наук. / М.В.Кузовков. - СПб., 2003.- 19 с.

13. О рецидивной и резидуальной холестеатоме после различных вариантов тимпанопластики у больных хроническим гнойным средним отитом / Сушко Ю.А. с соавт. // Журнал Вушных, Носових и Горлових Хвороб, 2000.- № 6.- С.9-14

14. Павлов В., Эдрев Г., Радев Р. Удаление холестеатомы из труднодоступных участков среднего уха // Мат.науч.-практ. конф.- СПб., 2001. – С.96-97.

15. Полищук Г.С. Функциональные результаты закрытого варианта тимпанопластики у больных ХГСО с холестеатомой // Журн. ушн. нос. и горл. бол. – 2000. - № 5. – С. 100-103.

16. Полшкова Л.В. Особенности формирования холестеатомы у больных с туботимпанальной формой хронического гнойного среднего отита: автореф. дис… канд. мед. наук./ Л.В.Полшкова.-СПб., 2013. – 32 с.

17. Признаки рецидива рекуррентных и резидуальных холестеатом и диагностическая тактика / Потапова И.С. с соавт. // Мат. XVII съезда оторинолар. России.: Тез. докл. - Н.Новгород, 2006. - С.137.

18. Семенов Ф.В., Риденко В.А., Немцев С.В. Анализ некоторых причин рецидива хронического гнойного среднего отита в послеоперационном периоде // Вестн. оторинолар. –2005 - № 3 – С.48-49.

19. Сидорина Н.Г., Гарова Е.Е. Выбор объема операции и хирургического подхода при холестеатоме среднего уха // Мат. VIII науч.-практ. конф.: Тез. докл. – М.,2010 – С.65-66.

20. Стратиева О.В. Клиническая анатомия уха: учебное пособие. СПб.: СпецЛит.,2004. – 271с. - ISBN 5-299-00276-9.

21. Тос М. Руководство по хирургии среднего уха. В 4 томах. Том 1. Подходы, мирингопластика, оссикулопластика и тимпанопластика / М.Тос; пер с англ.;под ред. А.В. Старохи – Томск: Сиб.гос. мед. университет, 2004-412с.- ISBN 5-98591-006-7.

22. Тос М. Руководство по хирургии среднего уха. В 4 томах. Том 2. Хирургия сосцевидного отростка и реконструктивные операции / М.Тос; пер с англ.;под ред. А.В. Старохи – Томск: Сиб.гос. мед. университет,2005. - 431с.- ISBN 5-98591-007-5.

23. Черкасова Л.А. Анатомо-топографические предпосылки рецидива холестеатомы после тимпанопластики: автореф. дис... канд. мед. наук /Л.А.Черкасова. – М., 1993. –24 с.

24. Чернушевич И.И. Хирургическое лечение тимпаносклероза (клинико-экспериментальное исследование) автореф. дис… докт. мед. наук./ И.И.Чернушевич.-СПб., 2011. – 46 с.

25. Шпотин В.П., Проскурин А.И., Еремина Н.В. Анализ причин рецидива эпитимпанита после санирующих операций и способы их устранения // Мат. науч. – практ. конф. – СПб., 2008. – С.174-177.

26. A multivariate analysis of the factors predicting hearing outcome after surgery for cholesteatoma in children / Chadha NK et al. // J Laryngol Otol 2006;120:908 –13

27. A study of recurrence of retraction pockets after various methods of primary reconstruction of attic and mesotympanic defects in combined approach tympanoplasty / A.G. Pfliderer et al. // Clin Otolaryngol Allied Sci 28(6):548–551.

28. A study of surgical management of chronic suppurative otitis media with cholesteatoma and its outcome / A. Sengupta et al. // Ind J Otolaryngol.- 2006 - Vol. 62.- № 2. – P. 171-176.

29. A study on epidermal proliferation ability in cholesteatoma / Y.Tanaka et al. // Laryngoscope. – 1998.-Vol.78. - № 108. – P.537–542.

30. Ajalloueyan M. Experience with surgical management of cholesteatomas // Arch Otolaryngol Head Neck Surg. - 2006. - Vol. 132. - № 9. – P.931-933.

31. Al Anazy F.H. Iatrogenic cholesteatoma in children with OME in a training program // Int J Pediatr Otorhinolaryngol. - 2006. - Vol. 130. - №70. – P.1683-1686.

32. An assessment of the value of the preoperative computed tomography scans prior to otoendoscopic 'second look' in intact canal wall mastoid surgery / Tierney PA et al. // Clin Otolaryngol Allied Sci. 1999 Aug;24(4):274-6.

33. Anatomical measurement of the sinus tympani. A study of horizontal serial sections of the human temporal bone / Saito R et al. // Arch Otolaryngol. 1971 Nov;94(5):418-25.

34. Aoki A. Advantages of Endoscopically Assisted Surgery for Attic Cholesteatoma // Diagnostic and Therapeutic Endoscopy. – 2001. - Vol. 7. - № 4. - P. 99-107.

35. Ayache S, Tramier B, Strunski V. Otoendoscopy in cholesteatoma surgery of the middle ear: what benefits can be expected? // Otol Neurotol 2008;29:1085—90.

36. Badr-el-Dine M. Surgery of sinus tympani cholesteatoma: endoscopic necessity // Int Adv Otol.- 2009. –Vol.5. - №2.-P.- 158-165.

37. Badr-el-Dine M. Value of ear endoscopy in cholesteatoma surgery // Otol Neurotol 2002;23:631—5.

38. Balasurbramanian T. Recent nomenclature changes and classification of CSOM // Int Adv Otol.- 2006. –Vol.56. - №4.

39. Barakate M, Bottrill I. Combined approach tympanoplasty for cholesteatoma: impact of middle ear endoscopy // J Laryngol Otol 2008;122:120-4.

40. Blakley BW, Kim S, VanCamp M. Preoperative hearing predicts postoperative hearing // Otolaryngol Head Neck Surg. 1998 Dec;119(6):559-63.

41. Borgstein J, Gerritsma TV, Bruce IA. Erosion of the incus in pediatric posterior tympanic membrane retraction pockets without cholesteatoma // Int J Pediatr Otorhinolaryngol. 2008 Sep;72(9):1419-23.

42. Brackmann D.E., Shelton C., Arriaga M.A. Otologic surgery, 3rd Ed. Philadelphia: Saunders Elsevier, 2010. - 831 p.

43. Bruzzo M, Chays A, Magnan J. Intact ossicular chain cholesteatoma: aspects and results of conservative surgery // Ann Otolaryngol Chir Cervicofac. 1998 Dec;115(6):309-14.

44. Canal wall down tympanoplasty surgery with or without ossiculoplasty in cholesteatoma: hearing results / A. Artuso et al. // Acta Otorhinolaryngol Ital.- 2004.- Vol. 24- № 1.- P. 2-7.

45. Carrasco V.N., Pillsbury H.C. Revision otologic surgery. Thieme, 1997 – 203 p.

46. Cause of posterior canal wall reconstruction after surgery from the viewpoint of mastoid conditions / Takahashi H et al // Am J Otol. 1998;19(2):131-135.

47. Caylan R., Bektas D. Preservation of the mastoid aeration and prevention of mastoid dimpling in chronic otitis media with cholesteatoma surgery using hyaluronate-based bioresorbable membrane (Seprafilm) // Eur Arch Otorhinolaryngol. - 2006. - Vol. 82.- № 259. – P.527–530.

48. Cholesteatoma in cleft lip and palate: a population-based follow-up study of children after ventilation tubes / Spilsbury K et al. // Laryngoscope. 2013 Aug;123(8):2024-9.

49. Cholesteatoma otitis media with intact ossicular chain / M. Sakagami et al // Auris Nasus Larynx. 1999 Apr;26(2):147-51.

50. Clinical Results of Atticoantrotomy with Attic Reconstruction or Attic Obliteration for Patients with an Attic Cholesteatoma / J. H. Kim et al. // Clin Exp Otorhinolaryngol. - 2009. – Vol. 2. - №1. – P. 39–43.

51. Comparison of echo-planar diffusion-weighted imaging and delayed postcontrast T1-weighted MR imaging for the detection of residual cholesteatoma / F. Venail et al // AJNR Am J Neuroradiol. 2008 Aug;29(7):1363-8.

52. Correlation between MRI findings and second-look operation in cholesteatoma surgery / T. Kimitsuki et al // ORL J Otorhinolaryngol Relat Spec 2001;63: 291—3.

53. CT scanning in ‘‘second look’’ combined approach tympanoplasty / S.P. Blaney et al. // Rev Laryngol Otol Rhinol (Bord) 2000;121:79—81.

54. De Foer B, Vercruysse JP, Offeciers E. Detection of postoperative residual cholesteatoma with non-echo-planar diffusion-weighted magnetic resonance imaging // Otol Neurotol 2008;29:513—7.

55. Denoyelle F, Silberman B, Garabedian EN. Value of magnetic resonance imaging associated with x-ray computed tomography in the screening of residual cholesteatoma after primary surgery // Ann Otolaryngol Chir Cervicofac. 1994;111(2):85-8.

56. Detecting cholesteatoma with non-echo planar diffusion-weighted magnetic resonance imaging / Huins CT et al // Otolaryngol Head Neck Surg 2010;143:141—6.

57. Detection of postoperative residual cholesteatoma with delayed contrast-enhanced MR imaging: initial findings / Williams MT et al // Eur Radiol 2003;13:169 –74

58. Detection of postoperative residual cholesteatomawith non-echo-planar diffusion-weightedmagnetic resonance imaging / De Foer B et al // Otol Neurotol 2008;29:513–17

59. Dhepnorrarat RC, Wood B, Rajan GP. Postoperative non-echo-planar diffusion-weighted magnetic resonance imaging changes after cholesteatoma surgery: implications for cholesteatoma screening // Otol Neurotol 2008;30:54 – 58.

60. Differentiation between cholesteatoma and inflammatory process of the middle ear, based on contrast-enhanced computed tomography imaging / A. Trojanowska et al // J Laryngol Otol 2007;121:444—8.

61. Diffusion-weighted magnetic resonance imaging of the temporal bone / De Foer B et al // Neuroradiology 2010;52:785–807.

62. Diffusion-weighted MR imaging sequence in the detection of postoperative recurrent cholesteatoma / Dubrulle F. et al // Radiology 2006;238:604 –10.

63. Direct observation of the tympanic cavity by the superfine fiberscope / Kimura H et al // Nihon Jibiinkoka Gakkai Kaiho. 1989 Feb;92(2):233-8.

64. Dornhoffer JL, Gardner E. Prognostic factors in ossiculoplasty: a statistical staging system // Otol Neurotol. 2001 May;22(3):299-304.

65. Endoscopic ear surgery. Initial evaluation / Thomassin JM et al // Ann Otolaryngol Chir Cervicofac. 1990;107(8):564-70.

66. Epithelial migration in the atelectatic tympanic membrane / Tang I.P. et al. // J Laryngol Otol. - 2009 - Vol.123. - №12. – P.1321-1324.

67. Epitympanoplasty with cartilage obliteration in the preservation of posterior canal wall: a technique for surgical treatment of attic cholesteatoma / Liu Y et al // Eur Arch Otorhinolaryngol. 2013 Apr 16. [Epub ahead of print].

68. Epitympanoplasty with mastoid obliteration technique: a long-term study of results / K.M. Kang et al // Otolaryngol–Head Neck Surg 140(5):687–691.

69. Etiopathogenesis of cholesteatoma / Olszewska E. et al. // European Archives of Oto-Rhino-Laryngology. – 2003. – Vol.90. - № 5 - P. 121-137.

70. Evaluation of second look procedures for pediatric cholesteatomas / McRackan TR et al // Otolaryngol Head Neck Surg. 2011 Jul;145(1):154-60.

71. Evidence-based review of aetiopathogenic theories of congenital and acquired cholesteatoma / Persaud R et al. // J Laryngol Otol 2007; 121:1013–19.

72. Facial recess opening in non-cholesteatomatous chronic otits media / Shirazi A. et al. // Med. J. of the Iranian Hospital. – 1999. – Vol. 1. - №2. – P.18-20.

73. Factors associated with quality of life after ear surgery in patients with chronic otitis media / SY Choi // Arch Otolaryngol Head Neck Surg. 2012 Sep;138(9):840-5.

74. Falcioni M, Taibah A. Pulsatile tinnitus as a rare presenting symptom of residual cholesteatoma // J Laryngol Otol. 2004 Feb;118(2):165-6.

75. Farrior JB. Tympanoplasty: the anterior attico-tympanotomy. Surgery of the posterior tympanic recesses // Laryngoscope. 1968 May;78(5):768-79.

76. Ferlito A. A review of the definition, terminology and pathology of aural cholesteatoma // J Laryngol. Otol. – 1993. - Vol.14. - №107. – P. 483-488.

77. Frequency and complications of Cholesteatoma in patients with chronic suppurative Otitis Media / M. A. Demon et al // J Otolaryngol.- 2005.- Vol. 21. - №3. –P.48-49.

78. Frequency of un-safe chronic suppurative otitis media in patients with discharging ear / A.M. Mushtaque et al // J Liaquat Uni Med Health Sci May – 2008.- Vol.7.- № 2. – P.102-105.

79. Functional characterization of middle ear mucosa residues in cholesteatoma samples / H. Sudhoff et al // Am J Otolaryngol. – 1994. - Vol.8.- № 15. – P.217–221.

80. Functional consequences of chronic ENT inflammation on the development of hearing and communicative abilities / N. Deggouj et al // B-ENT. 2012;8 Suppl 19:105-15.

81. Gantz BJ, Wilkinson EP, Hansen MR. Canal wall reconstruction tympanomastoidectomy with mastoid obliteration // Laryngoscope 2005;115:1734—40.

82. Gehrking E. Osteoplastic atticoantrotomy with autologous bone chips and a bony attic strut in cholesteatoma surgery // Eur. Arch. Oto-Rhino-Laryng. Head Neck.- 2009. - Vol.176. –P.2602-2606.

83. General and disease-specific quality of life in patients with chronic suppurative otitis media--a prospective study / I. Baumann et al // Health Qual Life Outcomes. 2011 Jun 29;9:48.

84. Gersdorff M.C., Debaty M.E, Tomasi J.P. Pathophysiology of cholesteatoma // Rev Laryngol Otol Rhinol (Bord).- 2006.- Vol.127. - №3.- P.115-119.

85. Gristwood RE, Venables WN. Factors influencing the probability of residual cholesteatoma // Ann Otol Rhinol Laryngol. 1990;99(2, pt 1):120-123.

86. Hamilton JW. Efficacity of the KTP laser in the treatment of middle ear cholesteatoma // Otol Neurotol 2005;26:135—9.

87. Hearing and ossicular chain preservation in cholesteatoma surgery/ R. Obholzer et al. // J Laryngol Otol.- 2010.- Vol.87.- №18.-p.1-6.

88. Hinohira Y, Yanagihara N, Gyo K. Surgical treatment of retraction pocket with bone pate: scutumplasty for cholesteatoma // Otolaryngol Head Neck Surg 133(4):625–628.

89. Hinohira Y, Yanahigara N, Gyo K. Improvements to staged canal wall up tympanoplasty for middle ear cholesteatoma // Otolaryngol Head Neck Surg 2007;137:913—7.

90. Holt JJ. Posterior sinus of the middle ear // Ann Otol Rhinol Laryngol. 2007 Jun;116(6):457-61.

91. Hosoi H, Murata K. Tympanoplasty with reconstruction of soft posterior meatal wall in ears with cholesteatoma // Auris Nasus Larynx. 1994;21(2):69-74.

92. Intact-bridge tympanomastoidectomy procedure: a reasonable option in the surgeryof chronic otitis media and mastoiditis with cholesteatoma and/or granulation tissue / J. Sun et al. // Zhonghua Er Bi Yan Hou Ke Za Zhi.- 2001-Vol.36-№6-P.415-417.

93. Intraoperative Findings in Revision Chronic Otitis Media Surgery / F.H. Al Anazy // Int J Pediatr Otorhinolaryngol. 2006 Oct;70(10):1683-6.

94. Intraoperative Findings in Revision Chronic Otitis Media Surgery / A. Faramarzi et al. // Arch Iranian Med. - 2008. - Vol.11 № 2. – P. 196 – 199.

95. Jackler R.K., Brackmann D.E. Neurotology, 2nd Ed. -Philadelphia: Elsevier Mosby, 2005. 1411 p.

96. Kean C.T. The Great Debate: Canal-wall-up vs. canal-wall-down surgery for pediatric cholesteatomas // ENT Today.-2010- Vol.7.- P. 347-351.

97. Kim H.J., Tinling S.P., Chole R.A. Increased proliferation and migration of epithelium in advancing experimental cholesteatomas // Otol Neurotol.- 2002. – Vol.23. - №6. – P.840-844.

98. Kosling S, Bootz F. CT and MR imaging after middle ear surgery. Eur J Radiol 2001;40:113–18.

99. Lesinskas E., Kasinskas R., Vainutiene V. Middle ear cholesteatoma: present-day concepts of etiology and pathogenesis // Medicina (Kaunas).-2002- Vol.38-№11-P.1066-1071.

100. Lesinskas E., Vainutienė V. Closed tympanoplasty in middle ear cholesteatoma surgery // Medicina (Kaunas). - 2004. - Vol. 40. - №. 9. – P. 856-859.

101. Marchioni D, Molteni G, Presutti L. Endoscopic anatomy of the middle ear // Indian J Otolaryngol Head Neck Surg. 2011 Apr;63(2):101-13.

102. McKennan K.X., Chole R.A. Post-traumatic cholesteatoma // Laryngoscope. - 1989 - Vol.111. - № 99. – P.779–82.

103. Megerian C.A., Cosenza M.J., Meyer S.E. Revision tympanomastoid surgery // Ear Nose Throat J.- 2002. – Vol. 81.- P. 718 –726.

104. Michaels L. An epidermoid formation in the developing middle ear: possible source of cholesteatoma // J Otolaryngol. - 1986. - Vol.78. - № 15. - P. 169–174.

105. Microfiberoptic evaluation of the middle ear cavity / D.R. Edelstein et al // Am J Otol. 1994 Jan;15(1):50-5.

106. Microfiberoptic evaluation of the middle ear cavity / S. Bakir et al // Eur Arch Otorhinolaryngol. 2013 Feb;270(2):521-6.

107. Middle ear cholesteatoma: non-echoplanardiffusion-weighted MRimaging versus delayed gadolinium-enhanced T1- weighted MR imaging—value in detection / B. Foer et al // Radiology 2010;255:866 –72.

108. Modification of closed tympanoplasty in middle ear cholesteatoma / Zhi-gang Zhang et al. // Chinese Med. J . - 2010. - Vol.128.- № 4. P.447-451

109. Moffat D., Jones S. Petrous Temporal Bone Cholesteatoma: A New Classification and Long-Term Surgical Outcomes // Skull Base-2008 –Vol.18.- №2.-P.107-115.

110. Neuroradiology of Cholesteatomas / K. Barath et al // AJNR. – 2010. - Vol. 145. - №3. – P. 826-829.

111. Ossicular chain lesions in cholesteatoma / R. Albera et al. // Acta Otorhinolaryngol Ital. - 2012 – Vol.111. - №32(5).-P. 309–313.

112. Pars tensa retraction pockets in children: treatment by excision and ventilation tube insertion / Srinivasan V et al // Clin Otolaryngol Allied Sci. 2000 Aug;25(4):253-6.

113. Pennings RJ, Cremers CW Postauricular approach atticotomy: a modified closed technique with reconstruction of the scutum with cymbal cartilage / Ann Otol Rhinol Laryngol // 118(3):199–204

114. Predictive risk factors of residual cholesteatoma in children: a study of 256 cases / Roger G et al. // Am J Otol 1997;18:550—8.

115. Preliminary outcomes of cholesteatoma screening in children using non-echo-planar diffusion-weighted magnetic resonance imaging / Rajan GP et al. // Int J Pediatr Otorhinolaryngol 2010;74:297–301.

116. Prevention of recurrence of cholesteatoma in intact canal wall tympanoplasty / N. Yanagihara et al // Am J Otol 14:590–594.

117. Pulec JL, Deguine C. Iatrogenic cholesteatoma // Ear Nose Throat J. 2004 Jul;83(7):445.

118. Quality of Life of Patients With Otitis Media and Caregivers: A Multicenter Study / L.D. Jeanne et al // The Laryngoscope vol 116 iss 10 1798-1804.

119. Reconstruction of outer attic wall defects using bone paté: long-term clinical and histological evaluation / A. Bacciu et al. // Eur Arch Otorhinolaryngol 263(11): 983–987.

120. Residual and recurrent cholesteatoma in closed tympanoplasty / KH. Jung et al. // Arch Otolaryngol Head Neck Surg. 2010 Apr;136(4):358-65.

121. Residual and recurrent cholesteatoma in closed tympanoplasty / M. Sanna et al. // Am J Otol 5:277–282.

122. Residual cholesteatoma: incidence and localization in canal wall down tympanoplasty with soft-wall reconstruction / S. Haginomori et al. // Arch Otolaryngol Head Neck Surg 2008;134:652—7.

123. Residual cholesteatoma: prevalence and location. Follow-up strategy in adults / Gaillardin L et al. // Eur Ann Otorhinolaryngol Head Neck Dis. 2012 Jun;129(3):136-40.

124. Revision chronic ear surgery / D.M. Kaylie et al. // Otolaryngol. Head Neck Surg. – 2006. -Vol. 134- № 3. -P. 443-450.

125. Revision surgery for chronic otitis media: evaluation of indications and results / G. Göktürk[et al.] // Kulak Burun Bogaz Ihtis Derg. -2010 – Vol. 20.- №5.-P.243-248.

126. Sade J., Fuchs C. Cholesteatoma: ossicular destruction in adults and children // J Laryngol Otol. - 1994. - Vol.6. - № 108. – P.541–544.

127. Sade´ J., Babiacki A., Pinkus G. The metaplastic and congenital origin of cholesteatoma // Acta Otolaryngol. - 1983. - Vol.78. - № 96. – P.119–129.

128. Sade´ J., Fuchs C., Luntz M. Shrapnell membrane and mastoid pneumatization // Arch Otolaryngol Head Neck Surg. - 1997. Vol.125. - № 123. – P.584–588.

129. Sakay M, Shinkawa A, Miyake H, Fujii K. Reconstruction of scutum defects (scutumplasty) for attic cholesteatoma //Am J Otol 1986 7:188–192.

130. Schuknecht H. Pathology of the Ear / Harvard Unlv Cambridge Mass. -1974.

131. Semaan MT, Megerian CA. The pathophysiology of cholesteatoma // Otolaryngol Clin North Am2006;39:1143–59.

132. Sheehy JL, Brackmann DE, Graham MD. Cholesteatoma surgery: residual and recurrent disease: a review of 1,024 cases // Ann Otol Rhinol Laryngol. 1977; 86(4 pt 1):451-462.

133. Sheehy JL, Crabtree JA. Tympanoplasty: staging the operation // Laryngoscope. 1973;83(10):1594-1621.

134. Sheehy JL, Robinson JV. Cholesteatoma surgery at the otologic medical group: residual and recurrent disease // Am J Otol. 1982;3(3):209-215.

135. Shehy J.L. Tympanoplasty: to stage or not to stage / J.L.Shehy, C. Shelton // Otolaryngol. Head Neck Surg. – 1991. – Vol.104. – P. 399-407.

136. Shirazi A. Facial recess opening in non-cholesteatomatuos chronic otitis media: results // Med J Iranian hosp. –2000.- Vol.6.-№1.-P.28-30.

137. Siddiqui R. Surgery for otitis media with cholesteatoma: canal up versus canal down procedures // JLUMHS – 2005 – Vol.6. - №2.- P. 64-67.

138. Sie KC. Cholesteatoma in children // Pediatr Clin North Am 1996;43:1245–52

139. Sinus tympani endoscopic anatomy / A. Baki et al. // Otolaryngol Head Neck Surg. 2002 Sep;127(3):158-62.

140. Smith A, Danner CJ. Complications of chronic otitis media and cholesteatoma // Otolaryngol Clin North Am 2006;39:1237–55

141. Smith MF. Composite reconstruction of the open mastoidectomy ear // Trans Am Acad Ophthalmol Otolaryngol. 1970;74(6):1166-1182.

142. Smith PG, Stroud MH, Goebel JA. Soft-wall reconstruction of the posterior external ear canal wall // Otolaryngol Head Neck Surg. 1986;94(3):355-359.

143. Steven Y, Kveton JF. Efficacy of the 2-staged procedure in the management of cholesteatoma // Arch Otolaryngol Head Neck Surg 2003;129:541—5.

144. Study of Cholesteatomas with Central Perforation of the Eardrum. A New Theory of Secondary Acquired Cholesteatoma / M. Kazuo et al. // Oto-Rhino-Laryngology Tokyo -2001.-Vol.44.-№5.-P.345-350.

145. Sudhoff H., Tos M. Pathogenesis of sinus cholesteatoma // Eur Arch Otorhinolaryngol. - 2007. Vol.220. - № 264. – P.1137-1143.

146. Surgery for recurrent and residual cholesteatoma / Weiss MH et al. // Laryngoscope. 1992;102(2):145-151.

147. Surgical treatment of retraction pocket with bone pate: scutum plasty for cholesteatoma / Y. Hinohira et al. // Otolaryngol. Head Neck Surg.- 2005- Vol.133-№4-P.625-628.

148. Tarabichi M. Transcanal endoscopic management of cholesteatoma // Otol Neurotol.- 2010- Vol. 31- №4.- P.580-588.

149. The diagnostic accuracy of non-echo-planar diffusion-weighted imaging in the detection of residual and/or recurrent cholesteatoma of the temporal bone / Dremmen MH et al. // AJNR Am J Neuroradiol. 2012 Mar;33(3):439-44.

150. The diagnostic value of diffusion-weighted magnetic resonance imaging in detecting a residual cholesteatoma / Aarts MC et al. // Otolaryngol Head Neck Surg 2010;143:12—6.

151. The role of retraction pockets in cholesteatoma development: an ultrastructural study / N. Akyildiz et al. // Ear Nose Throat J. - 1993. Vol.203. - № 72. – P. 210–212.

152. The surgical anatomy of the sinus tympani / JA Donaldson et al. // Arch Otolaryngol. 1970 Mar;91(3):219-27.

153. The utility of diffusion-weighted imaging for cholesteatoma evaluation / K.M. Schwartz et al. // AJNR Am J Neuroradiol 2011;32:430 –36.

154. The value of diffusion-weighted MR imaging in the diagnosis of primary acquired and residual cholesteatoma: a surgical verified study of 100 patients / JP Vercruysse et al. // Eur Radiol 2006;16: 1461—7.

155. The value of magnetic resonance imaging in the diagnosis of residual or recurrent acquired cholesteatoma after canal wall-up tympanoplasty / G. Jeunen et al. // Otol Neurotol. - 2008. - Vol.54. - № 29. – P.16–18.

156. The value of single-shot turbo spin-echo diffusion-weighted MR imaging in the detection of middle ear cholesteatoma / B. De Foer et al. // Neuroradiology 2007;49:841–48.

157. Thomassin JM, Braccini F. Role of imaging and endoscopy in the follow up and management of cholesteatomas operated by closed technique // Rev Laryngol Otol Rhinol (Bord) 1999;120:75—81.

158. Tympanoplasty, with or without mastoidectomy, is highly effective for treatment of chronic otitis media in children / T.H. Yoon [et al.] // Acta Otolaryngol Suppl. - 2007. - Vol.207. - №558. – P.44-48.

159. Usefulness of delayed postcontrast magnetic resonance imaging in the detection of residual cholesteatoma after canal wall-up tympanoplasty / D. Ayache et al. // The Laryngoscope Volume 115, Issue 4, p. 607–610.

160. Weber P.C., Gantz B.J. Cartilage reconstruction of the scutum defects in canal wall up mastoidectomies. Am J Otolaryngol 1998 19(3):178–182.

161. Wilson KF, London NR, Shelton C. Tympanoplasty with intact canal wall mastoidectomy for cholesteatoma: Long-term hearing outcomes Laryngoscope. 2013 May 20. Epub ahead of print.

162. Yung MW. The use of middle ear endoscopy: has residual cholesteatoma been eliminated? // J Laryngol Otol 2001;115:958—61.

163. Yung MW. Retraction of the pars tensa--long-term results of surgical treatment // Clin Otolaryngol Allied Sci. 1997 Aug;22(4):323-6.