Министерство здравоохранения Российской Федерации
Ставропольский государственный медицинский университет

На правах рукописи

УДК: 616. 216-006.2-036.2-089 (470.6)

Ламкова Айшат Хабакировна

Эпидемиология кист околоносовых пазух в некоторых регионах Северного Кавказа и сравнительная оценка различных методов их лечения

14. 01. 03 – болезни уха, горла и носа

Диссертация на соискание ученой степени кандидата медицинских наук

Научный руководитель:
Заслуженный врач РФ,
доктор медицинских наук,
профессор А. О. Гюсан

Ставрополь, 2014

ОГЛАВЛЕНИЕ

ВВЕДЕНИЕ 5
Актуальность темы исследования 5
Цель исследования 7
Для достижения цели были поставлены следующие задачи 8
Научная новизна 8
Научно-практическая значимость работы 9
Внедрение результатов работы 9
Основные положения диссертации, выносимые на защиту 10
Апробация и публикации работы 10
ГЛАВА 1. СОВРЕМЕННОЕ СОСТОЯНИЕ ВОПРОСА О КИСТОЗНОМ ПОРАЖЕНИИ ОКОЛОНОСОВЫХ ПАЗУХ 13
Обзор литературы 13
1.1. Распространенность заболевания и актуальность изучаемой проблемы 13
1.2. Морфология и морфогенез кист околоносовых пазух 17
1.3. Современный подход к хирургическому лечению кист верхнечелюстных пазух 20
ГЛАВА 2. МАТЕРИАЛЫ И МЕТОДЫ ИССЛЕДОВАНИЯ И ИХ РЕЗУЛЬТАТЫ 31
2.1. Общая характеристика больных с кистами околоносовых пазух 31
2.2. Методы клинического и лабораторного исследования и его результаты 34
2.2.1. Исследование мукоцилиарного клиренса 34
2.2.2. Эндоскопический метод исследования 34
2.2.3. Рентгенологический метод исследования 35
2.2.4. Компьютерная томография околоносовых пазух 35
2.2.5. Исследование водородного показателя (pH) отделяемого слизистой оболочки полости носа 36
2.2.6. Морфологическое исследование материала 36

2.2.7. Иммунологический метод 37

2.2.8. Ультразвуковое исследование околоносовых пазух на аппарате «АНГИОДИН-Эхо/П» 38

2.2.9. Применение радиоволнового аппарата «СУРГИТРОН» при выполнении щадящей эндоскопической «микрогайморотомии» 41

2.2.10. Применение искусственного материала пористого тетрафторэтилена «ЭКОФЛОН» для пластики дефекта передней стенки верхнечелюстной пазухи после гайморотомии 42

2.2.11. Применение «L-лизина эсцинат» у больных после гайморотомий с целью снятия отечно-болевого синдрома 44

2.2.12. Статистический метод исследования 46

ГЛАВА 3. ВОЗДЕЙСТВИЕ НЕБЛАГОПРИЯТНЫХ ФАКТОРОВ ВНЕШНЕЙ СРЕДЫ И РЕГИОНАЛЬНАЯ РАСПРОСТРАНЕННОСТЬ КИСТ ОКОЛОНОСОВЫХ ПАЗУХ В КАРАЧАЕВО-ЧЕРКЕССКОЙ РЕСПУБЛИКЕ, СТАВРОПОЛЬСКОМ КРАЕ, РЕСПУБЛИКЕ СЕВЕРНАЯ ОСЕТИЯ И РЕСПУБЛИКЕ ДАГЕСТАН 48

3.1. Характеристика данных внешней среды Карачаево-Черкесской Республики 49

3.2. Характеристика данных внешней среды Ставропольского края 52

3.3. Характеристика данных внешней среды Республики Северная Осетия 56

3.4. Характеристика данных внешней среды Республики Дагестан 59

3.5. Оценка влияния неблагоприятных факторов внешней среды на уровень заболеваемости населения кистами околоносовых пазух 61

ГЛАВА 4. СИМПТОМАТИКА КИСТ ВЕРХНЕЧЕЛЮСТНЫХ ПАЗУХ 68

4.1. Характеристика головной боли у больных с кистами верхнечелюстных пазух в зависимости от их локализации 69

ГЛАВА 5. КЛИНИКА. ДИАГНОСТИКА.СРАВНИТЕЛЬНАЯ ЭФФЕКТИВНОСТЬ РАЗЛИЧНЫХ МЕТОДОВ ХИРУРГИЧЕСКОГО ЛЕЧЕНИЯ БОЛЬНЫХ КИСТАМИ ВЕРХНЕЧЕЛЮСТНЫХ ПАЗУХ 76

5.1. Результаты исследования мукоцилиарного клиренса 76

5.2. Результаты эндоскопического исследования 77

5.3. Результаты исследования компьтерной томографии околоносовых пазух 79

5.4. Результаты иммунологического метода исследования 79

5.5. Результаты ультразвукового исследования околоносовых пазух на аппарате «АНГИОДИН-Эхо/П» 80

5.6. Эффективность лечения с применением высокочастотного радиоволнового аппарата «СУРГИТРОН» 81

5.7. Эффективность применения искусственного материала пористого тетрафторэтилена «ЭКОФЛОН» для пластики дефекта передней стенки верхнечелюстной пазухи после гайморотомии 88

5.8. Эффективность применения «L-лизина эсцинат» у больных после гайморотомии с целью снятия отечно- болевого синдрома 89

5. 9. Сравнительный анализ эффективности различных методов хирургического лечения кист верхнечелюстных пазух 95

6.0. Алгоритм хирургического лечения кист околоносовых пазух 100

ЗАКЛЮЧЕНИЕ 102

ВЫВОДЫ 108

ПРАКТИЧЕСКИЕ РЕКОМЕДАЦИИ 110

СПИСОК ИСПОЛЬЗОВАННОЙ ЛИТЕРАТУРЫ 111

ВВЕДЕНИЕ

Актуальность темы исследования

Кисты околоносовых пазух – являются распространенным заболеванием околоносовых пазух в клинической практике. Ежегодное число заболевших кистами околоносовых пазух остается высоким и варьирует от 3,6% до 4,5% от всех случаев патологии ЛОР - органов [32, 50, 64, 114, 154, 189, 234].

В качестве причин такого характера заболеваемости лежит множество факторов: анатомо-физиологические особенности строения носа и околоносовых пазух, все возрастающая экологическая нагрузка на верхние дыхательные пути, снижение иммунореактивности организма, повышенная аллергизация населения и др. [124,167]. Загрязненность и загазованность воздушной среды, её бактериальная обсемененность, увеличение респираторных вирусных инфекций, количества ингалируемых аллергенов способствуют росту числа заболеваний слизистой оболочки носа и околоносовых пазух [50].

Возрастающая антропогенная нагрузка на среду обитания делает актуальным предвидение и профилактику негативных экологических последствий на верхние дыхательные пути. Под влиянием неблагоприятных экологических факторов снижается уровень защищенности организма, нарушаются механизмы клеточного и гуморального иммунитета, возникают различные иммунодефицитные состояния и т д [57].

Наличие инфекционного и аллергического факторов в патогенезе кист околоносовых пазух подразумевает возможность региональных особенностей проявления этих заболеваний. Региональный аспект патологии обусловлен особенностями климата, ландшафта, комплекса экологических факторов, сопряженных с промышленной и сельскохозяйственной деятельностью человека и имеет непосредственное отношение к формированию региональной модели заболевания, имеющей своей целью усовершенствование методов их лечения [122].

Регион Северного Кавказа является ареалом заболеваний особого микро-

биологического спектра и климатогеографической зоной, в которой, по данным эпидемиологических исследований Института иммунологии МЗ РФ, распространенность только аллергического ринита, составляет до 80% от всех аллергических заболеваний [39]. Это одна из причин постоянного роста заболеваемости хроническими формами синусита, которые в последние годы все чаще являются причиной возникновения кист околоносовых пазух.

Несмотря на важное место, которое занимают кисты околоносовых пазух в оториноларингологической практике, вопросу об их распространенности в различных регионах нашей страны, современных методах хирургического лечения и послеоперационного ведения, посвящено лишь небольшое количество работ. Внедрение в практику микроскопической и эндоскопической техники дало возможность оперирующему врачу детально анализировать все эндоназальные анатомические структуры, оценивая их взаимоотношение и роль в развитие патологического состояния [114].

До развития эндоскопической ринохирургии большинство ринохирургов при операции по поводу кист верхнечелюстных пазух использовали традиционный наружный доступ – операцию Калдвелл –Люка либо его щадящие варианты, предполагающие наложение небольшого трепанационного отверстия и сохранение здоровой слизистой оболочки [64, 102]. Развитие эндоскопической ринохирургии дало возможность более щадящего удаления кист верхнечелюстной пазухи. Это эндоскопическое удаление кисты, после пункции в области собачьей ямки, или через нижний носовой ход, или через расширенное соустье в среднем носовом ходе [299, 253].

В течение двух десятилетий в словарный и хирургический обиход ЛОР-врачей вошел термин «щадящая микрогайморотомия», означающий наложение минимального отверстия в передней стенке верхнечелюстной пазухи, и последующие диагностические и лечебные манипуляции в ее просвете при прямом обзоре с использованием увеличительной оптики [33, 34,50].

Принципы малоинвазивной хирургии сегодня являются ведущими в медицине, поскольку они выгодны и пациентам и медикам, как в экономическом, так и

в морально-житейском плане. Этому способствует внедрение новейших диагностических и щадящих хирургических методик, а так же применение лучших технических достижений, среди которых радиохирургия занимает ведущее место. Радиоволновая хирургия – принципиально новый и безвредный вид физического воздействия на ткани с помощью радиоволны, которая позволяет аккуратно и нежно производить необходимые разрезы при различных операциях [50].

Несмотря на новые открытия научных исследований ЛОР- врачей, вопрос о более оптимальном выборе хирургического лечения у больных с кистами верхнечелюстных пазух остается актуальным. Он должен учитывать несколько этапов: 1) наложение «щадящего» операционного отверстия на передней стенке верхнечелюстной пазухи; 2) полное удаление патологического содержимого (кисты) из просвета пазухи без повреждения окружающей интактной слизистой оболочки; 3) закрытие дефекта передней стенки верхнечелюстной пазухи после операции; 4) устранение причин возникновения патологического процесса в верхнечелюстной пазухе; 5) профилактику отечно – болевого синдрома в послеоперационном периоде у больных с кистами верхнечелюстных пазух [34, 39, 50].

Все это побуждает нас к необходимости продолжения исследований по изучению распространенности кист верхнечелюстных пазух в различных регионах нашей страны, разработки и выбора наиболее щадящего хирургического метода лечения кист верхнечелюстных пазух и контроля их эффективности послеоперационного ведения, что будет способствовать к снижению заболеваемости кистами верхнечелюстных пазух, уменьшению сроков реабилитации и повышению качества жизни больных с данной патологией.

Цель исследования

Провести эпидемиологический анализ распространенности кист околоносовых пазух в некоторых регионах Северо-Кавказского Федерального округа (Карачаево-Черкесская Республика, Ставропольский край, Республика Северная Осетия и Республика Дагестан), их взаимосвязь с неблагоприятными факторами внешней

среды, провести сравнительную клиническую оценку различных методов хирургического лечения кист верхнечелюстных пазух и выработать его алгоритм.

Для достижения цели были поставлены следующие задачи

1. Изучить частоту и особенности распространения кист околоносовых пазух в некоторых регионах Северо-Кавказского Федерального округа в зависимости от регионального состояния экологической обстановки.

2. Провести субрегиональную оценку влияния неблагоприятных факторов внешней среды на состояние околоносовых пазух.

3. Изучить состояние внутриназальных структур остиомеатального комплекса у больных с данной патологией.

4. Рассмотреть симптоматику головной боли у больных с ложными кистами верхнечелюстных пазух.

5. Дать сравнительную оценку эффективности различных методов хирургического лечения кист верхнечелюстных пазух.

6. Разработать комплексный щадящий метод хирургического вмешательства при кистах верхнечелюстных пазух с применением высокочастотной радиоволновой хирургии, пластики дефекта передней стенки верхнечелюстной пазухи «ЭКОФЛОНОМ» и «L-лизина эсцинат» для купирования отечно-болевого синдрома.

Научная новизна

1. Впервые проведена региональная и субрегиональная оценка распространенности кист околоносовых пазух в некоторых регионах Северо-Кавказского Федерального Округа на основе изучения влияния факторов внешней среды на состояние здоровья человека.

2. Проведен сравнительный анализ примененных в работе различных хирургических подходов к верхнечелюстной пазухе, включая разработанную нами

технологию.

3. Разработан новый метод хирургического подхода к верхнечелюстной пазухе с применением высокочастотной радиоволновой хирургической техники, пластики дефекта передней стенки верхнечелюстной пазухи «ЭКОФЛОНОМ».

4. Впервые для купирования послеоперационного отечно- болевого синдрома в ЛОР-практике у больных с кистами верхнечелюстных пазух применен «L-лизина эсцинат».

Научно-практическая значимость работы

В ходе проведенных исследований получены данные, позволяющие более детально и объективно провести сравнительную оценку состояния окружающей среды в некоторых регионах Северо-Кавказского Федерального Округа, выявить районы наиболее неблагоприятные по развитию кист в околоносовых пазухах и дать оценку их распространенности. Применение высокочастотной радиоволновой хирургической техники, пластики дефекта передней стенки верхнечелюстной пазухи «ЭКОФЛОНОМ» и применение «L-лизина эсцинат» для купирования отечно- болевого синдрома позволит провести оперативное лечение наиболее щадяще, добиться гладкого послеоперационного периода, а в дальнейшем- к отсутствию грубого рубцевания тканей, что лучше для всех хирургов в целом. Одномоментно с новой хирургической технологией подхода к верхнечелюстным пазухам, коррекция внутриносовых структур, позволит уменьшить рецидивы после хирургического лечения, а так же хронизации процесса в них. Сокращение сроков пребывания больных в стационаре, значительно уменьшит экономические расходы.

Внедрение результатов работы

Основные положения диссертации внедрены и используются в клинической практике ЛОР-отделений ГУЗ «Ставропольского краевого клинического центра

специализированных видов медицинской помощи», МУЗ «Городской клинической больницы №3» г. Ставрополя, РГБ ЛПУ «Карачаево-Черкесской Республиканской больницы» г. Черкесска, РГ ЛПУ «Республиканской клинической больницы» г. Махачкалы и РГ ЛПУ «Республиканской клинической больницы» г. Владикавказ, на кафедрах ЛОР – болезней, оториноларингологии факультета последипломного образования Ставропольской государственной медицинской академии.

Основные положения диссертации, выносимые на защиту

1. Взаимосвязь суммарного влияния неблагоприятных факторов внешней среды в некоторых регионах Северо-Кавказского Федерального Округа, на уровень заболеваемости и распространенность кист околоносовых пазух.

2. Симультанное выполнение санирующих операций на верхнечелюстных пазухах, структурах остиомеатального комплекса и полости носа, ведет к улучшению аэрации околоносовых пазух и уменьшению риска хронизации и рецидивов кист верхнечелюстных пазух.

3. Использование высокочастотной радиоволновой техники, пластики дефекта передней стенки верхнечелюстной пазухи «ЭКОФЛОНОМ» и применение «L-лизина эсцинат»для купирования отечно-болевого синдрома при выполнении эндоскопической «микрогайморотомии», приводит к повышению клинической и экономической эффективности лечения, и улучшению качества жизни больных с кистами верхнечелюстных пазух.

Апробация и публикации работы

По теме диссертации опубликовано 19 работ, из них 5 работ в перечне изданий, рекомендованном экспертным советом ВАК, в журналах: «Российская оториноларингология», «Международный журнал прикладных и фундаментальных исследований», «Современные наукоемкие технологии», в которых полно отра-

жены основные положения и результаты исследования.

Основные положения диссертации были обсуждены и доложены:

Научно-практическая конференция отоларингологов Южного и Северо-Кавказского Федеральных Округов РФ в г. Волгоград, доклад на тему: «Эпидемиология кист околоносовых пазух в Карачаево-Черкесской Республике и современный подход к их хирургическому лечению».

7-я научно-практическая конференция врачей КЧР «Актуальные проблемы клинической медицины» г. Черкесск, доклад: «Комбинированный подход к лечению кист верхнечелюстных пазух».

8-я научно-практическая конференция врачей КЧР «Актуальные проблемы здравоохранения» г. Черкесск, доклад на тему: «Эпидемиология кист околоносовых пазух в некоторых регионах Северного Кавказа и современный подход к их хирургическому лечению».

9-я научно-практическая конференция «Рациональные пути решения социально- экономических и научно-технических проблем региона» г. Черкесск, доклад на тему: «Наш опыт лечения кист верхнечелюстных пазух носа».

Международная научная конференция «Современные наукоемкие технологии», 13-24 апреля 2011 год, Доминиканская Республика, доклад на тему: «Вариант щадящей микрогайморотомии».

Международная научная конференция «Инновационные медицинские технологии», 15-22 марта 2013 год, Франция, доклад на тему: «Инновационный метод хирургического лечения кист верхнечелюстных пазух при помощи радиоволновой хирургии».

Международная научная конференция «Фундаментальные исследования», Иордания (Акаба), 9-16 июня, доклад на тему: «Исследование эффективности препарата «L-лизина эсцинат» в лечении отечно- болевого синдрома после максилотомии».

Связь с планом научных исследований:

Диссертация выполнена в соответствии с планом научно- исследовательских работ Ставропольского государственного медицинского университета. Тема, план, и сроки диссертационной работы утверждены на заседании Ученного совета ФГБУ «СПб НИИ ЛОР» Минздрава России от 26 июня 2014 года, протокол заседания № 3.

Структура и объем диссертации:

Диссертация изложена на 142 страницах машинописного текста, состоит из введения, 5 глав, заключения, выводов и практических рекомендаций. Работа иллюстрирована 20 таблицами, 39 рисунками. Список литературы состоит из 315 источника, из которых 234 отечественных и 81 иностранных наименований работ.

ГЛАВА 1. СОВРЕМЕННОЕ СОСТОЯНИЕ ВОПРОСА О КИСТОЗНОМ ПОРАЖЕНИИ ОКОЛОНОСОВЫХ ПАЗУХ

Обзор литературы

1.1. Распространенность заболевания и актуальность изучаемой проблемы

Кисты околоносовых пазух в большинстве случаев, представляют собой случайные клинические находки при рентгенографии и компьютерной томографии околоносовых пазух[25, 138], выявляющееся у 7-10% практически здоровых лиц [130]. Ещё в 1910 г. L. Tunis сообщил о случайно найденных им 13 кистах при вскрытии 100 трупов. В это число вошли кисты, исходящие из слизистой оболочки верхнечелюстной пазухи, а так же кисты зубного происхождения.

Улучшение диагностики этих заболеваний привело к значительному увеличению процента кист среди общего числа заболеваний околоносовых пазух. При обследовании пациентов с патологией околоносовых пазух кисты верхнечелюстной пазухи выявляются у 18,1% таких больных [137].

Первое место по частоте кистозного поражения слизистой оболочки занимает верхнечелюстная пазуха (93,3%), затем клиновидная (4,3%) и, наконец лобная (2,4%).

Иногда кисты околоносовых пазух ничем не проявляют себя клинически. Гголовная боль – основной симптом при кистозном поражении околоносовых пазух, появляется по мере увеличения кисты. Ее возникновение обусловлено механическим давлением кистозной жидкости на нервные волокна стенки кисты и слизистой оболочки пазухи [70,83]. Однако, головную боль при кистах верхнечелюстных пазух недостаточно связывать только с механическим давлением кистозной жидкости на нервные волокна стенки кисты, так как имеются другие механизмы к которым относятся аллергические реакции [83].

Механизм головной боли при аллергических заболеваниях околоносовых

пазух изучен недостаточно.

При лимфангиэктатических кистах, протекающих на аллергическом фоне, основным действующим фактором в возникновении головных болей можно предполагать не механический, а гуморальный, который в значительной степени определяется наличием различных биологически активных веществ (гистамин, серотонин, ацетилхолин), оказывающих непосредственное влияние на нервную систему. Характерно, что головная боль при ретенционной кисте без явлений аллергизации организма, как правило, после операции сразу исчезает и не возобновляется, а при лимфангиэктатической кисте верхнечелюстных пазух в ряде случаев остается [24]. Не менее важными симптомами при лимфангиэктатических кистах верхнечелюстных пазух являются затруднение носового дыхания и слизистые или водянистые выделения из носа [139].

Для кист верхнечелюстных пазух нет характерной риноскопической картины. Изменение слизистой оболочки носа, носовых раковин очень разнообразны и соответствуют этиологической причине (острые, хронические синуситы, аллергические риносинусопатии) или сопутствующему заболеванию [83]. Чаще всего, у больных с кистами верхнечелюстных пазух отмечаются отечность средних и нижних носовых раковин, изменение слизистой оболочки носа (цианоз, белесоватость), а так же и такие симптомы, как тяжесть в голове, раздражительность, нарушение сна, головокружение, быстрая утомляемость, понижение работоспособности, нарушение сна, ухудшение памяти, ощущение тяжести, «наполнения» в голове, редко- головокружение, тошноту. Обилие жалоб на ухудшение общего состояния более характерно для ложных кист, так как в подавляющем большинстве случаев они протекают на аллергическом фоне [17].

Наиболее полно клинические и морфологические особенности кист околоносовых пазух представлены в монографии М. И. Кадымовой (1972). Автором предложена классификация кист околоносовых пазух, которую используют и в настоящее время:

1. Истинные или ретенционные кисты

2. Ложные или кистоподобные образования (лимфангиэктатические).

3. Зубные кисты.

4. Кисты связанные с пороками развития.

Кисты последнего вида встречаются в клинике исключительно редко и в заболевании придаточных пазух носа играют второстепенную роль.

В оториноларингологической практике чаще всего приходится встречаться с ложными кистами, которые достаточно часто обнаруживаются у больных совершенно случайно и протекают бессимптомно.

Вопрос об этиологии ложных кист остается спорным. Одни авторы считают воздействие на слизистую оболочку пазухи аллергена неясной этиологии, другие – инфекцию, которая при определенных условиях становится сенсибилизирующим фактором. Возможно, наиболее частыми аллергенами, вызывающими кисты, являются микробы и вирусы, создающие сенсибилизацию слизистой оболочки носа и пазух при катаральных процессах [83].

Ф. Н. Завьялов (1999) установил, что образованию кист в верхнечелюстной пазухе способствуют аномалии развития ее медиальной стенки и задних отделов полости носа, ведущие к нарушению аэродинамики, избыточной аэрации пазухи, вследствие чего возникает ограниченное воспаление слизистой оболочки, к которому присоединяется мукоидная дегенерация соединительнотканной основы, являющейся причиной кистозной трансформации собственного слоя слизистой оболочки.

Важную роль в развитии кист околоносовых пазух играет нарушение местной и системной иммунологической реактивности организма и процессов перекисного окисления липидов с одновременным угнетением системы антиоксидантной защиты [2, 20, 22, 23, 29, 234].

Так же, изучение анатомических причин возникновения кистозной формы поражения в околоносовых пазухах посвящены исследования многих авторов [170]. В этих работах указывается роль тех или иных изменений в полости носа в создании условий недостаточной вентиляции и дренажа, и как следствие этого возникновение данной патологии. В конце 20 столетия была выдвинута теория, а потом и эмпирически доказана взаимосвязь между аэродинамическими характе-

ристиками воздушного потока и развитием патологических процессов в околоносовых пазухах. С использованием современных методов исследования, совместно с применением последующей компьютерной обработкой полученных результатов, было выявлено, что нарушение процессов аэродинамики причиняет максимальный вред слизистой оболочке полости носа. Травмированная слизистая оболочка исполняет роль необходимого звена в патогенетической цепи развития различных заболеваний носа и околоносовых пазух [167, 170, 213].

В фундаментальных работах по исследованию физиологии и патофизиологии носа и околоносовых пазух было показано, что ведущая роль в формировании воспалительных процессов в верхнечелюстных пазухах принадлежит боковой стенке носа, где располагаются соустья пазух и узкие ходы между структурами, формирующими стенку. Эта зона названа остиомеатальным комплексом [61]. Видеозапись воздушного потока в полости носа показывает пути движения вдыхаемого и выдыхаемого воздуха. У здорового человека с прямой носовой перегородкой на уровне носового клапана струя воздуха делает круговое движение – турбулентный поток. Потом струя идет по общему носовому ходу на уровне средней носовой раковины и спускается в носоглотку.

При выдохе – ламинарное движение воздуха. При наличии патологии в полости носа движение воздуха в ней меняется, оказывая влияние на развитие патологии как на латеральной стенке полости носа, так и на слизистой перегородке носа и носовых раковин. При наличии бугра перегородки носа поток воздуха идет прямо в средний носовой ход, и при таком постоянном раздражении переднего конца средней носовой раковины он воспаляется и гипертрофируется. Наличие гребня в задних отделах носовой перегородки способствует направлению основной массы воздушного потока в область задних отделов среднего носового хода, приводя к атрофии слизистой оболочки среднего носового хода, повышенной компрессии в области задней фонтанеллы и образованию добавочных соустий, ведущих к избыточной аэрации верхнечелюстных пазух, создавая в них избыточную компрессию и воздухообмен. Следствием этого является поступление в просвет пазухи избыточного воздушного потока. при резком искривлении носовой

перегородки в области четырехугольного хряща струя воздуха идет по слизистой носовой перегородки, вызывая ее атрофию.

На функцию остиомеатального комплекса значительное влияние оказывает анатомическое строение формирующих его структур, а так же различные виды деформаций перегородки носа и носовых раковин. Однако роль аэродинамики в формировании патологии остиомеатального комплекса и кист околоносовых пазух не изучена [42].

На наш взгляд, дальнейшее исследование патогенетической роли, влияния деформированного остиомеатального комплекса на аэродинамику носа и верхнечелюстных пазух при данной патологии, дает возможность разработать обоснованное этиопатогенетическое лечение и предложить методы профилактики дальнейшего рецидивирования.

1.2. Морфология и морфогенез кист околоносовых пазух

Первые работы, посвященные кистам околоносовых пазух, относятся к концу XIX – началу XX века [257]. Уже в этих ранних работах указывается на различие в происхождении и гистологическом строении ложных и ретенционных кист. Ретенционные кисты отличаются от лимфоангиоэктатических наличием внутренней эпителиальной выстилки.

А. А. Должиков и И. С. Гурьев (2003) провели патоморфологическое исследование 121 кисты, из них 93 – кисты верхнечелюстных пазух (14 истинных, 79 ложных), 8- кисты лобной пазухи (8 ложных,15- кисты клиновидной пазухи (1 истинная, 14 ложных).

Структурные особенности истинных кист позволяют выделить в морфогенезе два основных механизма, обусловленных изменениями секреторных отделов желез и протоков, а также их сочетаниями. Во всех случаях в истинных кистах, в отличие от ложных наблюдаются более выраженные хронические воспалительные изменения, связанные преимущественно с подэпителиальными участками. Поверхностный эпителий как со стороны, прилегающей к кисте слизистой обо-

лочки полости носа, так и (в большей степени) со стороны полости кисты характеризуется нарушенной псевдостратификацией, гиперплазией бокаловидных клеток. Данные изменения являются структурной основой нарушений мукоцилиарного клиренса, так как известно, что бокаловидные клетки респираторного эпителия секретируют более вязкую поверхностно расположенную слизь, дренаж которой снижается при увеличении их числа более чем на 20-25% от общего числа эпителиоцитов. Наряду с гиперплазией эпителия на наружной поверхности истинных кист в 1/3 случаев наблюдаются очаги плоскоклеточной метаплазии эпителия.

Первым из механизмов кистозной трансформации железистых образований является гиперплазия и изменение состава секреторного эпителия желез. Помимо гиперплазии и гиперсекреции концевых отделов желез формирование ретенционных кист связано с нарушением проходимости протоков вследствие плоскоклеточной метаплазии их эпителия. Основным же вариантом является сочетание обоих типов изменений желез, обычно с превалированием одного из них.

При наличии острых воспалительных изменений (активном хроническом воспалении) в соединительной ткани имеются очаги отека, мукоидного набухания, миксоматоза с формированием картины, более свойственной изменениям в стенке ложных кист [154].

При более детальном изучении и анализе морфологических изменений в стенках кист, сформулировываются рабочие представления о морфогенезе кист околоносовых пазух. Общим в развитии кист околоносовых пазух является хроническое воспаление с постоянно выраженным лимфоплазмоцентарным компонентом в составе воспалительного инфильтрата. Характерным сопутствующим изменением которых, свидетельствует аллергическая реакция, т. е. выраженная эозинофильная инфильтрация [74].

В настоящее время также уделяется внимание воздействию неблагоприятных факторов внешней среды на состояние организма в целом и отдельных его органов [198]. Данная проблема является актуальной и по отношению к ЛОР-патологии, а особенно выражено отражается на состоянии околоносовых пазух.

Наличие инфекционного и аллергического факторов в патогенезе заболеваний кист околоносовых пазух подразумевает возможность региональных особенностей проявления заболевания [191].

Региональный аспект патологии обусловлен особенностями климата, ландшафта, комплекса экологических факторов, сопряженных с промышленной и сельскохозяйственной деятельностью человека и имеет непосредственное отношение к формированию региональной модели заболевания, имеющей своей целью совершенствование методов профилактики и лечения [126].

О неоднозначном влиянии экологической обстановки крупного промышленного города, как на организм в целом так и на ЛОР- органы в отдельности указанно в работах Н. А. Арефьевой и Л. Ф. Азнобаева (2001), проводившими углубленное изучение системного иммунитета, иммунного статуса небных миндалин и секретов со слизистых оболочек дыхательных путей. При обследовании 47 практически здоровых жителей города Уфы выявлено снижение активности специфического звена иммунитета практически здоровых лиц на региональном уровне и повышение активности неспецифических механизмов иммунной защиты. Как показали полученные данные, у практически здоровых лиц, проживающих в зоне высоких антигенных нагрузок, имеются изменения иммунного статуса всех уровней. Эти изменения являются реакцией иммунной системы на хронические антигенные стимулы экологически неблагоприятных факторов окружающей среды.

Исследованиями А. И. Извина (1999) подтверждено, что экологическая обстановка оказывает существенное влияние на заболеваемость верхних дыхательных путей, а недостаточная функциональность или патологическое состояние первичных барьеров зашиты организма, коими являются верхние дыхательные пути, может привести к развитию тяжелых форм заболеваний, имеющих серьезные последствия. А такие нозологические формы, как кисты околоносовых пазух и аллергический ринит имеют тенденцию к повышению уровня заболеваемости.

Интенсивная хозяйственная деятельность человека оказывает резко негативное влияние на окружающую среду. Сегодня является общепризнанным факт появления «новых» (т. е. не естественных, а искусственных) геохимических и

биогеохимических территорий, которые образуются в населенных пунктах вокруг крупных промышленных предприятий. В каждом случае величина потока загрязнителей от деятельности этих предприятий, зона их распространения определяются структурой промышленности и энергетики, природой исходного и получаемого продукта, особенностями природно-климатических условий, отношением людей к производству.

Несмотря на обилие исследований, посвященных воздействию экологической обстановки на состояние верхних дыхательных путей, относительно мало внимания уделено воздействию неблагоприятных факторов внешней среды на состояние околоносовых пазух при кистозной форме поражения у госпитализированных больных в оториноларингологические отделения.

Воздействие неблагоприятных факторов внешней среды в пубертатном возрасте протекает более агрессивно и вызывает в ряде случаев хронические воспалительные изменения нижних дыхательных путей или утяжеляет сопутствующие хронические заболевания [173]. А дети являются своеобразным барометром, определяющим степень экологического неблагополучия, так как реакция детского организма отличается от реакции взрослых в диапазоне повышенных, но допороговых концентраций промышленных выбросов [103].

Таким образом, исследования воздействия экологической обстановки на состояние верхних дыхательных путей, в том числе околоносовых пазух, являются весьма актуальными.

1.3. Современный подход к хирургическому лечению кист верхнечелюстных пазух

Принципиально методики хирургического лечения кист верхнечелюстных пазух можно разделить на эндоназальные и экстраназальные. В конце 19 века начале 20 веков эти методики развивались параллельно, но впоследствии большое развитие, получили экстраназальные методики, так как не требовали специальных инструментов и техники, да и к тому же имели наименьший процент осложнений

в послеоперационном периоде.

Но вопрос выбора оптимального хирургического доступа и хирургической тактики при различных локализациях кисты в верхнечелюстной пазухе до настоящего времени остается актуальным.

Все существующие методы хирургического лечения кист верхнечелюстных пазух мы старались сравнить по основным положениям, сформулированным A. W. Proetz еще в 1941 году:

1. Оставлять нетронутым естественное соустье;

2. Вскрывать пазуху таким образом, чтобы струя вдыхаемого воздуха не направлялась непосредственно в их полость;

3. Вмешательства на перегородке носа и носовых раковинах выполнять так, чтобы прохождение струи вдыхаемого воздуха не изменялось во время прохождения к естественным отверстиям околоносовых пазух.

В 1893 году Caldwell и в 1897 году Luc предложили экстраназальный способ вскрытия верхнечелюстной пазухи, ставший впоследствии классическим. Несмотря на то, что этот способ получил широкое распространение, уже вскоре были выявлены недостатки его, связанные с большой травматичностью (предварительная резекция части нижней носовой раковины, выскабливание всей слизистой оболочки пазухи и ряд других).

В его усовершенствованном варианте трепанационное отверстие накладывается в передней стенке верхнечелюстной пазухи, а сообщение пазухи с полостью носа осуществляется только удалением части медиальной стенки. Не вдаваясь в особенности дренирования пазухи через наложенное соустье [164], можно отметить, что этот способ не приемлем, так как, в отдаленном послеоперационном периоде врастает рубцовая ткань, нарушая движение слизи и трофику костной ткани, приводя к рецидивам заболевания [159].

А. Г. Волков с соавторами (2008) считают, что наличие послеоперационного дефекта в передней костной стенке верхнечелюстной пазухи иногда приводит к осложнениям, отягощающим послеоперационный период. В области щеки нередко образуются инфильтраты, мягкие ткани щеки пролабируют через костный де-

фект в полость пазухи, на них образуются грануляции, в некоторых случаях пролабированная ткань срастается со стенками пазухи, создавая тем самым изолированные полости, содержащие гной и грануляции.

Нет необходимости перечислять фамилии клиницистов, осуждающих методику вмешательства по Калдвелл-Люку из-за его не физиологичной сущности и последствий вмешательства. Чаще всего причины неудач – неполное удаление патологически измененной слизистой оболочки и малый размер диаметра соустья [28,83]. Искусственное отверстие в нижнем носовом ходе не выполняет своей физиологической функции, а эвакуация секрета, несмотря на проложенное соустье, продолжает осуществляться мерцательным эпителием через естественное выводное отверстие [55, 159].

В то же время пытались доказать, что операция по Калдвелл-Люку приводит к необратимым изменениям в слизистой оболочке верхнечелюстной пазухи и не обеспечивает стойкого излечения больных [19].

С этим положением согласны не все клиницисты, а в последние годы количество таких работ увеличивается. Так, А. И. Крюков и соавторы (2002) утверждают, что наложение соустья после операции по Калдвелл-Люку не дискредитирует вмешательство, а эпителизация поверхности пазухи в этих случаях идет из полости носа. В. Т. Пальчун и соавторы (1995) доказывают, что рецидив хронического гнойного верхнечелюстного синусита достаточно част, несмотря на выполняемые радикальные операции, связывая это с неправильным содержанием послеоперационной полости.

С. З. Пискунов и соавторы (1999) считают, что особенности хронического воспалительного процесса в околоносовых пазухах определяется состоянием выводного отверстия верхнечелюстной пазухи с полостью носа. При блокаде выводного отверстия развивается гнойно-экссудативная форма поражения, при зияющем соустье – хроническое продуктивное воспаление слизистой оболочки, проявляющееся формированием ложных кист и полипов.

А. С. Лопатин и соавторы (1997), Г. З. Пискунов и соавторы (2003) утверждали, что щадящий вариант вскрытия верхнечелюстной пазухи должен начи-

наться с разреза слизистой оболочки переходной складки длиной 1-1,5 см, затем режущим бором необходимо накладывать отверстие для воронки № 4-5 или 6.

Более 25 лет назад [254] делались попытки лечения воспалительных заболеваний пункциями верхнечелюстной пазухи через клыковую ямку. Автор считал, что метод предложен во избежание болевых ощущений, обморочных состояний, кровотечения, встречающихся при пункции пазухи через нижний носовой ход. Техника пункции: инъекция в области клыковой ямки при оттянутой кверху верхней губы 1 см3 2% раствора лидокаина с раствором адреналином. Игла для спинномозговой пункции устанавливалась в центре клыковой ямки, на несколько миллиметров выше корней зубов и внедрялась в пазуху. Автор считал метод весьма перспективным, однако, он не вошел в клиническую практику.

М. С. Михайловский и соавторы (1989) проводили пункцию fossa canina иглой Куликовского, заточенной под тупым углом. Преимущества такой пункции авторы видели в том, что: 1) не требуется умения владеть лобным рефлектором; 2) четкое направление иглы; 3) заполнение пазух контрастом более равномерное; 4) отверстие может быть использовано для синусоскопии; 5) данная методика позволяла проводить постоянное дренирование пазухи.

Для наложения отверстия в передней стенке верхнечелюстной пазухи кроме долота ранее использовали различные троакары с наконечником, чаще всего, в виде трёхгранной пирамиды. Конструкция таких троакаров разрабатывается около 100 лет [203].

Боджоков А. Р. (2007) в своей работе сравнивал объем травмы наносимый троакаром Козлова, троакаром Красножена и троакаром, применяемым в клинике РостГМУ. Автор пришел к выводу, что наименее инвазивным является, вмешательство выполненное троакаром Козлова В. С., что в свете последних рекомендаций российских и зарубежных коллег о минимизации объема хирургической травмы при операциях не может не быть актуально.

Еще в 2000 году работами А. Г. Волкова была доказана травматичность использования троакара и предпочтительность использования для этих целей стоматологических фрез [34, 38, 39].

Ряд других клиницистов для проникновения в пазуху без предварительного разреза слизистой оболочки использовал специальные троакары, нередко – собственной конструкции [84, 86, 225].

Комбинируя, эндоназальный подход с пункцией через лицевую стенку, хирург получает возможность под контролем зрения при помощи инструментов введенных в пазуху через соустье, наложенное в среднем или нижнем носовом ходе осуществлять манипуляции в верхнечелюстной пазухе [111]. Возможен и обратный вариант, когда прямые щипцы вводятся через небольшое отверстие в передней стенке пазухи, а их действия контролируют 30 или 70 градусным эндоскопом через расширенное соустье в среднем носовом ходе.

На сегодняшний день нет единого мнения о доступности стенок верхнечелюстной пазухи через средний носовой ход различными инструментами, что не дает возможностей хирургу до операции выбрать оптимальный хирургический доступ к пазухе для эндоназального удаления кисты [67, 89, 117]. Анатомических исследований для определения доступности стенок верхнечелюстной пазухи через средний носовой ход не проводилось, что на наш взгляд могло бы решить данную проблему. Недостатком эндоназального доступа является то, что удаление кисты, расположенной в передне-медиальных отделах верхнечелюстной пазухи, часто требует необходимости наложения- большого отверстия, значительного расширения верхнечелюстного соустья кпереди, что приводит к нарушению мукоцилиарного клиренса пазухи. В этих случаях наиболее оправданным выглядит щадящее вскрытие верхнечелюстной пазухи через переднюю стенку.

Пионером эндоназальной хирургии верхнечелюстной пазухи принято считать Микулича, который впервые описал метод вскрытия верхнечелюстной пазухи через средний носовой ход еще в 1887 году. Подобный метод операции в том же году предложил Цейс, который рекомендовал его для осуществления последующих промываний верхнечелюстной пазухи при хроническом гайморите. Позднее Венингхауз и Гойтек в 1923 году отметили хорошие результаты в лечении хронического гайморита после широкого вскрытия верхнечелюстной пазухи в нижней трети носового хода и резекции переднего конца нижней носовой рако-

вины. Таким образом видно что методики вскрытия верхнечелюстной пазухи были детально разработаны еще в XIX веке. Технически производилась резекция передней части средней носовой раковины и перфорация фонтанеллы при помощи мизинца. В 1903 году Оноди предложил для этих целей специальный перфоратор. Аналогичный способ и специальные шипоносные конхотомы для вскрытия верхнечелюстной пазухи в среднем носовом ходе использовались в тоже время и русским врачом Штейном. Уже тогда в начале XX века начались работы о преимуществах и недостатках 2-х основных методов эндоназальных операций на верхнечелюстных пазухах. Сторонники наложения соустья в нижнем носовом ходе утверждали, что данная методика наиболее эффективна в лечении хронического-гайморита. И даже при гиперпластическом гайморите возникает выздоровление после наложения соустья в нижнем носовом ходе. Однако работы Кинна в 1935 году доказывали тот факт, что рентгеноконтрастный препарат введенный в оперированную верхнечелюстную пазуху через отверстие наложенное в нижнем носовом ходе большей частью транспортируется в сторону естественного соустья.

Основным и самым важным аргументом сторонников вскрытия верхнечелюстной пазухи через средний носовой ход всегда был механизм естественного очищения пазухи. Пути удаления секрета мерцательным эпителием верхнечелюстной пазухи были подробно описаны Вальтером Мессерклингером в 1978 году. Он установил, что направления эвакуации секрета начинаются со дна пазухи и расходятся в виде звезды, по всем ее стенкам направляясь в сторону естественного соустья.

Еще раньше в 1941 году Силдинг показал, что частицы угольной пыли, введенные в верхнечелюстную пазуху перемещались за счет биения ресничек мерцательного эпителия, как бы обходя дополнительное отверстие в нижнем носовом ходе. Они могут временно попадать наружу и возвращаться снова, но окончательно эвакуируются через естественное соустье в среднем носовом ходе.

Эндоскопические методики исследования и лечения получили широкое распространение во многих областях медицины. Использование эндоскопа позволяет атравматично изучать характер патологических изменений в различных по-

лостях организма и проводить хирургические вмешательства без нарушения анатомии и функции оперируемого органа.

Первая попытка применения эндоскопа в ринологии была сделана в 1901 году, когда Хирисман использовал модифицированный цистоскоп для осмотра полости носа, а так же верхнечелюстной пазухи через наложенное дрелью отверстие в области собачьей ямки. Далее была предложена методика эндоназального осмотра верхнечелюстной пазухи через соустье в нижнем носовом ходе, были созданы боковые эндоскопы. Однако в последующие 30 лет развитие оптической эндоскопии почти остановилось, и публикации на эту тему были ограниченными. Широкое распространение методов эндоскопической диагностики и хирургии в ринологии началось в 60-е годы после появления усовершенствованных оптических систем.

Базируясь на новых технических возможностях Мессерклингер, разработал теоретическое обоснование и физиологические концепции данного метода.

Концепция причинного лечения синуситов сформулированная Мессерклингером основывается на признании риногенной природы большинства синуситов. Если воспалительный процесс в крупных околоносовых пазухах не поддается санации или рецидивирует, то согласно данной концепции причину этого надо искать в полости носа или в узкой системе выводных каналов этих пазух, расположенных в решетчатом лабиринте.

Внутриносовые операции при кистах верхнечелюстных пазух в последнее время все шире применяются ринологами. Это является результатом всеобщей тенденции к щадящим методам оперирования. Как уже было сказано выше, хорошее дренирование пазухи может привести к нормализации даже грубо измененной слизистой оболочки, поэтому тотальное удаление слизистой оболочки при операциях на верхнечелюстной пазухе считается нерациональным, а дренаж и отток обеспечивают эндоназальными вмешательствами [167, 276] .

При оперативных вмешательствах на верхнечелюстной пазухе с применением как внутриносового, так и вненосового подхода, могут наблюдаться различные осложнения: кровотечение, нагноение в области верхней челюсти, воспаление

среднего уха, парестезия. Врач должен быть к этому готов и сразу принять меры [116, 296].

На наш взгляд актуальной выглядит разработка метода для удаления кисты верхнечелюстной пазухи через переднюю стенку, при этом он должен быть наиболее щадящим по сравнению с остальными методами вскрытия пазухи через переднюю стенку, с наименьшей вероятностью возникновения рецидива кисты. При использовании различных методов удаления кисты, не проводилось сравнительного анализа по возникновению осложнений и рецидивов, что так же является одной из задач, нашего исследования.

Принципы малоинвазивной хирургии сегодня являются ведущими в медицине, поскольку они выгодны и пациентам, и медикам как в экономическом, так и в морально-житейском плане. Радиоволновая хирургия – принципиально новый и безвредный вид физического воздействия на ткани с помощью радиоволны, которая позволяет настолько аккуратно и нежно производить разрез при различных операциях.

Действующим началом радиоволновой хирургии является радиоволна частотой в 3,8 МГц, что было выявлено и запатентовано американским ученым доктором Эллман, организовавшим разработку и выпуск этого прибора, который с успехом применяют за рубежом уже более 20 лет в разных областях медицины [167, 276] и который имеет сертификат Госстандарта России.

Рассматривая, вышеперечисленные методы хирургического лечения кист верхнечелюстных пазух, мы отметили, что эти способы не включали в себя закрытие операционного дефекта, через который, в отдаленном послеоперационном периоде врастала рубцовая ткань, нарушая движение слизи и трофику костной ткани, приводя к рецидивам заболевания.

В. И. Родин и соавторы (1978) считал, что наличие послеоперационного дефекта в передней костной стенке верхнечелюстной пазухи иногда приводит к осложнениям, отягощающим послеоперационный период. В области щеки нередко образуются инфильтраты, мягкие ткани щеки пролабируют через костный дефект в полость пазухи, на них образуются грануляции, в некоторых случаях про-

лабированная ткань срастается со стенками пазухи, создавая тем самым изолированные полости, содержащие гной и грануляции.

Задолго до широкого распространения эндоназальной хирургии, B. Westernhagen (1983) писал, что если все же больному показано хирургическое вмешательство на верхнечелюстной пазухе, то следует предпочесть эндоназальную операцию. Он обращал внимание на то, что вмешательство по Калдвелл- Люку необходимо производить очень осторожно, вскрытие лицевой стенки должно быть минимальным, особенно медиально и книзу, а также к нижне-глазничному отверстию, во избежание травмы ветви нижне- глазничного нерва и ее сплетения, а также ее раздражения вследствие вовлечения в послеоперационные рубцовые изменения мягких тканей щеки. Автор указывал, что дефект лицевой стенки пазухи надо пластически закрыть костью или лиофилизированной твердой мозговой оболочкой.

Вообще клиницисты нечасто говорят о закрытии послеоперационного дефекта передней стенки пазухи, в особенности после проведения микрогайморотомии [58, 294].

Исповедуемый врачами всех специальностей и, в особенности, оториноларингологами [31,73, 107], принцип щадящих хирургических вмешательств является для практических врачей и научных работников постоянным напутствием для поиска таких методов в дальнейшей работе.

Наиболее физиологичным способом пластики считалось закрытие дефектов местным аутотрансплантатом «на ножке» или способом откидной створки [281,293].

Н. В. Мишенькин (1972, 1976) формировал костно-надкостничный лоскут, откидывая его через надлом у основания кверху, а затем, используя ультразвуковой генератор, с помощью рабочего органа сваривал костно-пластический лоскут и костную стенку верхнечелюстной пазухи.

Н. В. Мишенькин, Е. Б. Файман (1983) во время вмешательств на верхнечелюстной пазухе по поводу ретенционных кист рекомендовали выкраивать остеопластический лоскут на ножке, а после санации пазухи укладывать его на место, а

места соприкосновения трансплантата и кости верхней челюсти «сваривать» с помощью низкочастотного ультразвука.

В. П. Пантюхин (1963) острым прямым долотом по линии разреза мягких тканей продалбливал лицевую стенку верхнечелюстной пазухи и отводил кость вместе с мягкими тканями вверх, при этом верхний край костной стенки надламывался. После санирующей операции образованный костно-мышечный лоскут укладывался на место.

И. А. Яшан (1967) при вскрытии передней стенки мобилизовал и отворачивал латерально ее фрагмент, состоящий из надкостницы, костной пластинки и слизистой оболочки. В конце операции остеопластический лоскут автор укладывал на место и укреплял кетгутовыми швами.

Г. Н. Марченко (1969) для вскрытия передней костной стенки пазухи специальным трепаном высверливала костный диск, который в конце операции укладывала на место и укрепляла с помощью капроновых нитей.

По мнению В. И. Родина и соавт. (1978), все остеопластические операции имеют очень важный недостаток – не позволяют во время операций на верхнечелюстной пазухе, при необходимости, расширить трепанационное отверстие в передней стенке, что делает невозможной костную пластику.

Одним из оригинальных вариантов закрытия послеоперационного дефекта в передней стенке верхнечелюстной пазухе явилось предложение Г. В. Кручинского и В. И. Филиппенко (1994), которые выпиливали прямоугольную пластинку из передней стенки пазухи вдоль, в горизонтальном направлении, так чтобы горизонтальный размер был больше вертикального. Трансплантат вместе со слизистой оболочкой сохраняли во влажной салфетке, а затем клали его поперек костной раны так, чтобы края его внакладку располагались над верхним и нижним краями костной раны. После укладки комбинированного трансплантата его фиксировали кетгутом к стенкам верхней челюсти по периметру.

Проблема замещения послеоперационных костных дефектов в ринохирургии всегда актуальна. Она постоянно дискутируется на страницах литературы. Так, для целей закрытия послеоперационного костного дефекта передней стенки

верхнечелюстной и лобной пазух было предложено большое количество разнообразного материала. Биологического: аутокость, перегородочный, ушной и реберный хрящ, так и небиологического происхождения: силикон, титановая сетка, никелид титана с памятью формы и многие другие аллопластические материалы [67, 76].

Закрыть образовавшийся дефект костной стенки пазухи необходимо не только с косметической целью, но и для сохранения функции околоносовой пазухи, чтобы не нарушить мукоцилиарный клиренс, предотвратить такие послеоперационные осложнения, как подкожная эмфизема, синехии и др.

Исходя из вышеизложенного, необходимо выработать «щадящий» алгоритм хирургического лечения кист верхнечелюстных пазух, который должен полностью соответствовать современным требованиям, привдящий к снижению заболеваемости и уменьшению риска рецидива.

ГЛАВА 2. МАТЕРИАЛЫ И МЕТОДЫ ИССЛЕДОВАНИЯ И ИХ РЕЗУЛЬТАТЫ

2.1. Общая характеристика больных с кистами околоносовых пазух

Проведенное нами исследование заключалось в изучении распространенности кист околоносовых пазух в некоторых регионах Северо-Кавказского Федерального округа (Карачаево-Черкесская Республика, Ставропольский край, Республика Северная Осетия и Республика Дагестан) в зависимости от регионального состояния экологической обстановки.

Нами проведен статистический анализ 41 462 больных госпитализированных в ЛОР-отделения г. Черкесска, г. Ставрополя, г. Владикавказа и г. Махачкалы за 2004-2008 гг (таблица 1).

За 2002-2008 гг общее количество больных с кистами околоносовых пазух составило 1 326 человек- 3,2% от всех госпитализированных больных с ЛОР патологией. Полученные данные (таблица 1) свидетельствуют, что подавляющее большинство кист околоносовых пазух локализуется в верхнечелюстных пазухах 1 213 (98%), значительно меньшее количество в лобных 7 (0,5%), и в основных пазухах 6 (0,5%).

В таблице 2 представлен возрастно- половой состав больных с кистами околоносовых пазух. Кисты околоносовых пазух чаще встречаются в наиболее трудоспособном возрасте от 30- 40 лет (51,7%), что свидетельствует о социальной значимости данной патологии. Наибольшее количество пациентов составляют мужчины - 860 человек (72%), женщины- 466 (28%).

Как видно из представленных в таблице 3 данных, у больных с кистами околоносовых пазух имелась сопутствующая патология, связанная больше всего с аллергическими проявлениями, а так же с нарушением архитектоники полости носа и заболеванием нижних дыхательных путей.

Таблица 1

Количество госпитализированных больных с кистами околоносовых пазух в ЛОР-отделения а некоторых регионах Северо-кавказского Федерального округа

Регионы	Общее кол-во госпитализированных в ЛОР отделения за 2002-2008 гг.		Больные с кистами верхнечелюстных пазух		Больные с кистами лобным пазух		Больные с кистами основных пазух		Общее количество больных с кистами околоносовых пазух	
	абс	%	абс	%	абс	%	абс	%	абс	%
Карачаево-Черкесская Республика	8042	2,2	172	99	2	1,0	-	-	174	13
Ставропольский край	10659	3,3	349	98	2	0,6	3	0,8	354	27
Республика Северная Осетия	8626	2,7	233	100	-	-	-	-	233	18
Республика Дагестан	14135	4	559	99	3	0,5	3	0,5	565	43
Всего	41 462	3,2	1213	91	7	0,5	6	0,5	1226	100

Таблица 2

Возрастной и половой состав больных с кистами околоносовых пазух в некоторых регионах Северо-Кавказского Федерального округа

Регионы	пол	Возраст							
		14-30		30-40		40-60		60 и старше	
		абс	%	абс	%	абс	%	абс	%
Карачаево-Черкесская Республика	муж	12	6,9	89	52,4	20	12,8	-	-
	жен	8	4,6	34	19,5	11	6,3	1	0,6
Ставропольский край	муж	36	7, 7	159	34,2	96	20,6	1	0,2
	жен	28	6,0	82	17, 6	60	12,9	3	0,7
Республика Северная Осетия	муж	19	8,2	83	35,6	24	10,3	2	0,9
	жен	8	3,4	67	28,8	28	12,0	2	0,9
Республика Дагестан	муж	76	21,5	72	20,3	67	18,9	4	1,13
	жен	29	8,2	48	13,5	54	15,3	4	1,13
Регионы	пол	Возраст							
		14-30		30-40		40-60		60 и страше	
Всего	1326	216		734		360		17	

	100%	17, 6	51,7	29,3	1,4

Таблица 3

Распределение больных с кистами околоносовых пазух по характеру сопутствующих заболеваний

Сопутствующие заболевания	Количество больных
Хронический бронхит	20
Бронхиальная астма	18
Искривление перегородки носа	43
Хронический гипертрофический ринит	21
Вазомоторный ринит	7
Аллергический ринит	19
Хронический тонзиллит	15
Хронический фарингит	25
Заболевание сердечно-сосудистой системы	6
Всего	174

Методику общеклинического, оториноларингологического, эндоскопического осмотров мы не приводим в связи с их общеизвестностью.

174 больным, находившихся на стационарном лечении в ЛОР отделении РГБ ЛПУ «КЧРКБ» г. Черкесска, проведено комплексное хирургическое лечение. При этом подход к верхнечелюстной пазухе проводился с помощью различных методик, которые приведены в таблица 4.

Таблица 4

Применяемые методы хирургического подхода к верхнечелюстным пазухам

Методы подхода к верхнечелюстным пазухам	Мужчин		Женщин	
	абсол	%	абсол	%
Гайморотомия по методу Калдвелл-Люка	20	11,5	14	8,0
Эндоскопическая интраназальная микрогайморотомия через средний носовой ход	10	5,7	6	3,5
Эндоскопическая микрогайморотомия через нижний носовой ход	12	6,9	6	3,5
Эндоскопическая щадящая «микрогайморотомия» через переднюю стенку верхнечелюстной пазухи	25	14,4	10	5,7
Эндоскопическая «микорогайморотомия» с использованием высокочастотной радиоволновой хирурги, пластики дефекта передней стенки верхнечелюстной пазухи «ЭКОФЛОНОМ».	58	33,3	13	7,5
Всего	125	71,8	49	28,2

2.2. Методы клинического и лабораторного исследования и его результаты

2.2.1. Исследование мукоцилиарного клиренса

Мукоцилиарный клиренс – способность слизистой оболочки верхних дыхательных путей к очищению её поверхности от различных инородных тел, которая является важнейшей составляющей защитной функции слизистой оболочки полости носа [192].

Мы проводили исследование скорости мукоцилиарного транспорта при помощи сахаринового теста [292]. Для этих целей измельченный сахарин (диаметр частиц не более 0,1 мм) наносили на слизистую оболочку переднего конца нижней носовой раковины зондом – аппликатором. Фиксировали время до появления сладкого привкуса в глотке. Для исключения заноса сахарина в носоглотку, нанесение его на носовую раковину совершали при задержке дыхания.

Средние показатели у здоровых людей составили от 10 до 15 минут, что соответствует сообщениям других авторов [257]. Удлинение времени мукоцилиарного транспорта до 25 минут определяли по методу Puchelle G., как I степень нарушения, от 25 до 35 минут – II степень, 36 и более минут – III степень нарушения. Если сладкий привкус не появлялся после 45 минут, исследование прекращали.

2.2.2. Эндоскопический метод исследования

Всем больным с кистами верхнечелюстных пазух производилось эндоскопическое исследование полости носа в эндоскопической перевязочной или в операционной перед началом операции.

Перед эндоскопическим исследованием производилась аппликационная анестезия поверхности слизистой оболочки носа 3% раствора дикаина или 10%

раствором лидокаина, в который добавлялся с целью достижения сосудосуживающего эффекта 0,1% раствор адреналина. После этого производился тщательный осмотр полости носа, при этом особое внимание обращали на носовые раковины, перегородку носа, остиомеатальный комплекс, латеральную стенку среднего носового хода, носоглотку. Осмотр производили с помощью эндоскопов Хопкинса с оптикой 0°, 30°, 70° с одновременной записью эндоскопической картины.

2.2.3. Рентгенологический метод исследования

До настоящего времени самым распространенным методом диагностики синуситов является рентгенологическое исследование. Всем 174 больным с кистами верхнечелюстных пазух проведена рентгенография черепа в прямой и боковой проекциях, рентгенографию околоносовых пазух в носо- лобной, подбородочно – носовой и полуаксиальной проекциях в условиях телерентгенографии (КФР1,5 м) на аппаратах ТУРД-1000 и Хиролюкс-2. Условия рентгенографии: 75kV, 20-25mA, выдержка 0,5-0,6 секунд. Высокая диагностическая ценность рентгенологического исследования околоносовых пазух общепризнанна и не вызывает сомнений. Рентгенологическое исследование, выполненное в носоподбородочной проекции, позволяло достаточно четко выявить тень кисты.

Однако, на основании анализа рентгенограмм, в некоторых случаях, нам трудно было определить, на какой из стенок пазухи располагалась киста, так как тень ее, проецируемая на фоне воздушного просвета пазухи, иногда соприкасалась с двумя или тремя стенками верхнечелюстной пазухи.

При несоответствии рентгенологической и клинической картин, которое наблюдалось в 15 (8,6%) случаев, требовалось применение дополнительных методов диагностики.

2.2.4. Компьютерная томография околоносовых пазух

Мы использовали в работе аппарат «Somatotom DRS Siemens». Технические

условия выполнения исследования: напряжение на трубке – 125 кВ, среднее арифметическое импульсного рентгеновского излучения – 500 мАс, время сканирования – 7 с, матрица реконструкции – 256 х 256.

15 (8,9%) больным мы провели исследование в аксиальной и коронарной проекциях. Томографию в аксиальной проекции осуществлена 9 (60%) больным – в положении больного на спине, плоскость томографии – параллельно инфра- орбитомеатальной линии, начало сканирования – горизонтальная пластинка небной кости. Томография в коронарной проекции выполнена 6 (40%) больным – в положении больного лежа на спине, плоскость сканирования – перпендикулярно орбитомеатальной линии, начало сканирования – передний край орбиты. Шаг томографа составлял 4 мм, толщина выделяемого слоя – 4 мм в случае необходимости шаг томографии и толщина среза уменьшались до 2 мм.

2.2.5. Исследование водородного показателя (pH) отделяемого слизистой оболочки полости носа

Активную реакцию слизистой оболочки носа исследовали путем определения pH калорическим методом с помощью индикаторной бумаги «Phan» (Чешская Республика). Полоску индикаторной бумаги вводили непосредственно в полость носа до соприкосновения со слизистой оболочкой, затем вынимали ее и сразу сравнивали изменившийся цвет бумаги с эталоном.

Разрешающая способность метода 0,1. У обследованных больных 40 здоровых доноров среднестатистические колебания pH составили 6,53-6,98 (нейтральная среда). У больных с кистами околоносовых пазух активная реакция слизистой оболочки носа была ниже среднестатистических колебаний, и составляла 5,04-5,12 отклонение в кислую среду.

2.2.6. Морфологическое исследование материала

Удаленную после эндоскопического оперативного лечения оболочку кисты

фиксировали в 10% нейтральном формалине и исследовали гистологически. Парафиновые срезы окрашивали гематоксилином и эозином, мукополисахариды выявляли по Мак- Манусу и Хочкиссу и толуидиновым синим. Гистологическая обработка материала и диагностическое исследование проводилось в областном патологоанатомическом бюро г. Черкесска. В дальнейшем архивные материалы микропрепаратов использовались для более детального ретроспективного исследования. Для верификации и определения степени основных изменений использована регистрация типичных патоморфологических признаков с полуколичественной оценкой их выраженности. Отдельно оценивались изменения эпителия обеих поверхностей истинных кист или наружной поверхности ложных (гиперплазия реснитчатых и бокаловидных клеток, атрофия, плоскоклеточная метаплазия, другие), соединительной ткани (фиброз, миксоматоз, отек, гиалиноз), воспалительный инфильтрат (выраженность, активность, состав), сосуды (васкулит, полнокровие, склероз, другое), желез (гиперплазия, атрофия, кистозная трансформация). Из 174 прооперированных больных с кистами верхнечелюстных пазух оказалось 149 (86%) – ложных, 22(13%) – истинных, 3 (1%)- одонтогенных. Проведенное исследование позволило дифференцировать морфологическую структуру кист верхнечелюстных пазух у наблюдаемых нами больных.

2.2.7. Иммунологический метод

Уровень иммуноглобулинов A, M, G в сыворотке крови определяли с использованием наборов фирмы «Реафарм» Москва, основанных на методе иммунодиффузии по Manchini (1964). Метод основан на измерении кольца преципитации, образующегося при внесении исследуемой сыворотки в лунки, вырезанные в слое агара, в котором предварительно диспергирована моноспецифическая сыворотка. по величине диаметра образованных колец преципитации составляли график и калибровочную кривую, с помощью которой исчисляли количество иммуноглобулинов в исследуемой сыворотке. Контрольные величины у здоровых лиц составили: Jg A – 1,8 6±0,09 г/л, Jg M – 1. 0± 0,09 г/л, Jg G – 9,86±0,26. Помимо

этого, определяли содержание иммуноглобулинов в смывах из оперированных из пазух носа со стандартизацией показателей по общему белку методом Лоури. Содержание иммуноглобулинов в смывах из полости носа в контрольной группе составило соответственно Ig A – 0,032±0,007 и 0,021±0,004 г/л; Jg G – 0,026±0,003 и 0,020±0,003 г/л. Содержание Jg M в смывах из полости носа было определено у лиц, составивших контрольную группу, поэтому средние показатели в секретах определить не удалось.

2.2.8. Ультразвуковое исследование околоносовых пазух на аппарате «АНГИОДИН-Эхо/П»

Портативный анализатор эхо- сигналов «АНГИОДИН- Эхо / П (ЛОР)» (Рисунок 1) предназначен для ультразвукового исследования верхнечелюстных и лобных пазух и позволяет выявлять наличие жидкости и новообразований.

Рисунок 1

АНГИОДИН-Эхо / П (ЛОР)

Исследование верхнечелюстных пазух начиналось с правильной установки ультразвукового датчика. Ультразвуковой датчик устанавливался в сагитальной

плоскости у крыла носа, при расположенной прямо и слегка приподнятой кверху голове больного. Контакт между датчиком и кожей обеспечивался с помощью специального геля для ультразвуковых исследований. Датчик перемещался в области проекции пазухи на лицевую стенку вверх-вниз, таким образом, чтобы задняя стенка была строго перпендикулярна к направлению излучения датчиком (оси зонда).

В том случае, если импульс, исходящий от зонда выйдет за пределы исследуемой пазухи, то могут быть получены ложные отражения, например от глазницы, нижней челюсти, основания черепа, ротовой полости.

Ниже приведены возможные варианты Эхо-сигнала его трактовки: при контакте рабочей поверхности зонда с передней стенкой верхнечелюстной пазухи, заполненной воздухом, ультразвуковой импульс отразится от границы сред кость – воздух и на экране прибора появляется при этом единственный пик отражения от этой границы.

Рисунок 2

Верхнечелюстная пазуха без патологии

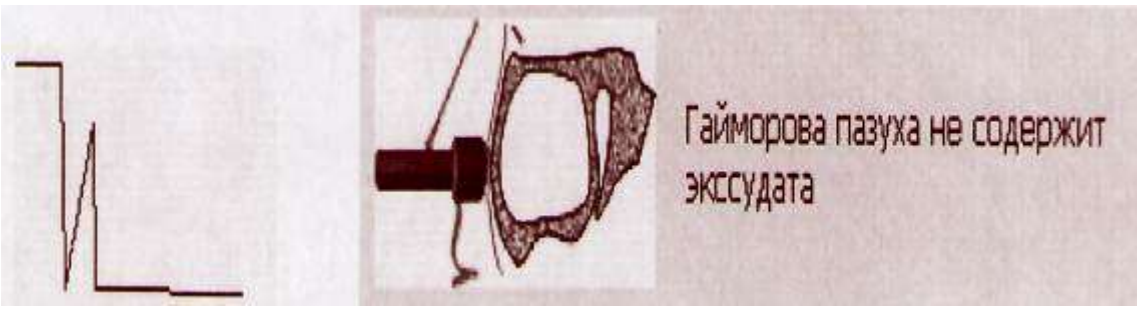

При наличии в пазухе жидкого содержимого ультразвук, частично отражаясь от мягких тканей, передней костной стенки (1-й пик), проникает в пазуху и, дойдя до задней стенки и отражаясь от нее, обуславливает появление 2-го пика. Расстояние между пиками отображает расстояние между стенками пазух (для верхнечелюстных пазух примерно 30-40 мм, для лобных 10-30 мм).

В случае, если к передней стенке прилежит киста или полип, на экране появляются два пика:1-й соответствует отражению от передней стенки верхнечелюстной пазухи и 2-й от задней стенки кисты.

Рисунок 3

Верхнечелюстная пазуха с уровнем жидкости

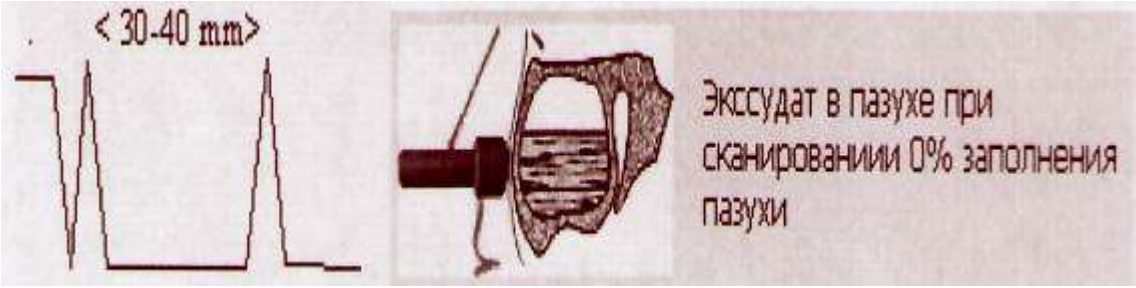

Рисунок 4

Киста верхнечелюстной пазухи

При набухании слизистой оболочки пазухи на экране наблюдаются два совмещенных пика, где первый соответствует отражению от передней стенки верхнечелюстной пазухи, а второй – от границы между слизистой оболочкой и воздухом внутри пазухи.

Рисунок 5

Хронический верхнечелюстной сунисит

Если передняя стенка верхнечелюстной пазухи тонкая или подвергалась операции, то сигнал будет состоять из нескольких небольших пиков, следующих друг за другом с возможным наложением.

Рисунок 6

Деффект передней стенки верхнечелюстной пазухи

2.2.9. Применение радиоволнового аппарата «СУРГИТРОН» при выполнении щадящей эндоскопической «микрогайморотомии»

Радиохирургической прибор «СУРГИТРОН» (производство фирмы «Ellman Internetional», США), позволяет отказаться от скальпеля, а так же от электрокаутера, диатермокоагуляции и других способов гомеостаза. Радиоволна разрезает более нежно, чем самый острый скальпель.

Рисунок 7

Радиохирургической прибор «СУРГИТРОН» (производство фирмы «Ellman Internetional», США)

19 больным с кистами верхнечелюстных пазух, из них 10 женщин, 9 мужчин, в возрасте от 17 до 63 лет было проведено лечение с использованием высокочастотной радиоволновой хирургии. Принцип воздействия радиоволны на тка-

ни основан на поглощении энергии волны за счет сопротивления клеточных структур с повышением температуры внутри клетки и выпариванием внутриклеточной жидкости. Клеточная оболочка лопается и разрушается. Прибор работает в четырех режимах: «разрез», «разрез и коагуляция», «коагуляция» и «фульгация». Мы использовали режим «разрез коагуляция» при доступе к передней стенке верхнечелюстной пазухи и при нормализации архитектоники полости носа, а режим «коагуляция» при удалении кисты из полости пазухи. Применение этой методики значительно упрощает манипуляции в ограниченном пространстве пазухи и снижает риск осложнений.

2.2.10. Применение искусственного материала пористого тетрафторэтилена «ЭКОФЛОН» для пластики дефекта передней стенки верхнечелюстной пазухи после гайморотомии

Для закрытия дефекта передней стенки верхнечелюстной пазухи мы применили уникальный искусственный материал – пористый тетрафторэтилен производства НПО «ЭКОФЛОН» (Санкт-Петербург, РФ), преднозначенный для пластики поврежденных носовой перегородки и стенок околоносовых пазух, а также для решения ряда других медицинских проблем.

Рисунок 8

Пористый тетрафторэтилен НПО «ЭКОФЛОН» (Санкт-Петербург, РФ)

Препарат полностью соответствует требованиям нормативных документов сборника РММ по токсиколого-гигиеническим исследованиям полимерных

материалов и изделий на их основе медицинского назначения.

Рисунок 9

Сертификаты соответствия пористого тетрафторэтилена НПО «ЭКОФЛОН» (Санкт-Петербург, РФ)

Благодаря высокой биосовместимости имплант из «ЭКОФЛОНА» успешно используется в урологии, офтальмологии, сердечно- сосудистой и челюстно-лицевой хирургии.

Рисунок 10

Пористый тетрафторэтилен НПО «ЭКОФЛОН» (Санкт-Петербург, РФ)



Пластика трепанационного отверстия проводилась нами после тщательной санации пазухи, выравнивания краев костного отверстия, которое в большинстве случаев накладывалось стоматологической фрезой и ревизии естественного соустья. Перед замещением дефекта, моделировали из «ЭКОФЛОНА» с помощью ножниц необходимый размер импланта таким, образом, чтобы он перекрывал дефект. Во всех случаях использовали пластины «ЭКОФЛОНА», толщиной 1,0 мм. Дефект передней стенки верхнечелюстной пазухи закрывали пластиной «ЭКОФЛОНА» толщиной 0,5 мм. У всех больных отмечали хорошее прилегание импланта к стенкам трепанационного отверстия. Ни в одном из случаев не потребовалось его особой фиксации. Мягкие ткани сверху уложенной пластины «ЭКОФЛОНА» ушивались наглухо.

Всем больным провели компьютерную томографию, неоднократный эндоскопический контроль состояния травмированной околоносовой пазухи, исследовали в динамике перифирическую кровь.

2.2.11. Применение «L-лизина эсцинат» у больных после гайморотомий с целью снятия отечно-болевого синдрома

С целью снятия отечно-болевого синдрома после операций на костной ткани применяли «L-лизин эсцинат» в комплексном лечении больных с кистами верхнечелюстных пазух после оперативного лечения.

«L-лизин эсцинат» представляет собой водорастворимую соль сапонина каштана конского (эсцина) и аминокислоты L-лизина. Препарат быстро диссоциирует в крови на ионы лизина и эсцина. Основным действующим веществом, определяющим фармакологические свойства препарата, является эсцин, он обладает многокомпонентным воздействием: влияет на сосудистую проницаемость, стабилизирует гематоэнцефалический барьер, обладает противовоспалительным, капилляроукрепляющими свойствами, а так же угнетает начальную экссудативную стадию воспаления, повышает резистентность сосудов.

Рисунок 11

Препарат «L-лизин эсцинат» производства АО «Галичфарм»

Нами проведено исследование на 70 прооперированных больных с кистами верхнечелюстных пазух по различным хирургическим подходам к верхнечелюстной пазухе, которые распределены путем рандомизации на основную и контрольную группы. Больным основной группы (n=40) в составе комплексного лечения для снятия отечно-болевого синдрома вводили L-лизин эсцинат производства АО «Галичфарм». Методика применения препарата была следующая: 5 мл «L-лизина эсцината», содержащего 4,4 мг эсцина (0,001 г в 1 мл) разводили в 150 мл изотонического раствора натрия хлорида для инъекций в вводили внутривенно капельно в течении 7 дней с момента проведения операции.

Пациенты контрольной группы (n=30) получали стандартную противоотечную и противоболевую терапию.

Терапевтическую эффективность «L-лизин эсцината» оценивали на основании клинических данных (величина и степень отека, выраженность болевого синдрома). В качестве лабораторных критериев эффективности препарата использовались данные анализа крови, некоторые биохимические показатели (определение

глюкозы, общего белка, билирубина, мочевины, креатинина, холестерина, активность трансаминаз), состояние гемостаза, фибриноген, активность щелочной фосфатазы.

2.2.12. Статистический метод исследования

Все полученные данные были статистически обработаны методами вариационной статистики с нахождением средней арифметической (М), среднего квадратического отклонения (а), ошибки средней арифметической (т), показателя достоверности (Р). В случаях асимметричного распределения вариант в ряду пользовались медианой. В период лечения и непосредственно после него оценка различий между сопоставляемыми методами лечения по избранным критериям, характеризующим эффективность терапии, осуществлялась по критерию t (Стьюдента), уровень вероятности ошибки (р) определялся по таблицам. Оценка достоверности различий между парными независимыми выборками проводилась с использованием t критерия Стьюдента. Различия считались достоверными при $p<0,05$. Для оценки непараметрических критериев использовался критерий знаков, различия считались статистически существенными если сравниваемый критерий был выше табличного значения G (при $p<0,05$ или при $p = 0,1$). Оценка сопряженности данных, сгруппированных по качественному признаку, базировалась на статистической обработке частот и вычислялась с использованием коэффициента ассоциации Юла. Связь считалась установленной, если абсолютное значение коэффициента находилось в пределах от 0,5 до 1. Поскольку исследуемые группы представляли собой результат типической случайной выборки из генеральной совокупности, выборочные характеристики (М, Р) определялись для каждой типичной подгруппы отдельно, а затем на их основе вычислялись характеристики для каждой из двух исследованных групп.

Полученные данные анализировали с помощью электронных таблиц MicrosoftRExel 2003. Статистическая обработка проводилась с использованием программы Statistika 6,0. Таким образом, комплексное обследование больного,

включающее эндоскопический осмотр полости носа, рентгенографию околоносовых пазух, их компьютерную томографию, исследование перемещения слизи по поверхности слизистой оболочки пазухи во время операции, вирусологическое, цитологическое и иммунологическое исследования, оценка качества жизни больного после лечения, и т д являются на наш взгляд оптимальными при проведении обследования и лечения больных с кистами околоносовых пазух.

Таким образом, комплексное обследование больного, включающее эндоскопический осмотр полости носа, рентгенография околоносовых пазух, компьютерное исследование околоносовых пазух, исследование водородного показателя отделяемого слизистой оболочки полости носа, морфологическое исследование материала, иммунологическое обследование больных, ультразвуковое исследование околоносовых пазух на аппарате «Ангиодин-Эхо/П», использование высокочастотной радиоволновой хирургии при удалении кист верхнечелюстных пазух на аппарате «СУРГИТРОН», применение искусственного материала пористого тетрафторэтилена «ЭКОФЛОН» для пластики дефекта передней стенки верхнечелюстной пазухи и «L-лизина эсцинат» у больных после гайморотомий с целью снятия отечно- болевого синдрома, являются на наш взгляд оптимальными при проведении обследования и лечения больных с кистами верхнечелюстных пазух.

ГЛАВА 3. ВОЗДЕЙСТВИЕ НЕБЛАГОПРИЯТНЫХ ФАКТОРОВ ВНЕШНЕЙ СРЕДЫ И РЕГИОНАЛЬНАЯ РАСПРОСТРАНЕННОСТЬ КИСТ ОКОЛОНОСОВЫХ ПАЗУХ В КАРАЧАЕВО-ЧЕРКЕССКОЙ РЕСПУБЛИКЕ, СТАВРОПОЛЬСКОМ КРАЕ, РЕСПУБЛИКЕ СЕВЕРНАЯ ОСЕТИЯ И РЕСПУБЛИКЕ ДАГЕСТАН

В настоящее время экологические сдвиги сделали особенно актуальными проблему заболеваний верхних дыхательных путей, занимающих первое место в структуре заболеваний. От нормального функционирования верхних дыхательных путей зависит состояние нижних дыхательных путей, сердечно- сосудистой системы, и других органов и систем [21, 187].

Известно, что в этиологии кист околоносовых пазух большое значение имеют увеличение количества и экспозиции аллергенов, неблагоприятная экологическая обстановка. Особое значение придается среде, в которой человек живет и трудится, постоянный контакт с поллютантами (промышленные газы и яды, химические реагенты, промышленная пыль и др) приводит к выраженной аллергизации организма, проявлению инфекционного начала, снижению иммунитета [50].

В 2002-2008 годах на территории Ставропольского края, Карачаево-Черкесии, Дагестана и Северной Осетии, произошел значительный рост производства, который явился определяющим фактором в повышении выбросов загрязняющих веществ в окружающую среду. Однако возникли серьезные проблемы, связанные с охраной и использованием земли, реконструкцией орошаемых земель. Официальная статистика свидетельствует о том, что техногенное воздействие привело к созданию особой экологической среды с высокой концентрацией антропогенных продуктов, загрязнению атмосферы, водных бассейнов, почвы, нарастанию электромагнитных и ионизирующих излучений. В крупных городах возникла проблема накопления отходов, в сельской местности – загрязнения водоемов, нерационального хранения и применения различных химикатов, в частности пестицидов [110].

В своей работе мы провели сравнительную оценку состояния факторов внешней среды в некоторых регионах Северо-Кавказского Федерального округа – это Карачаево-Черкесская Республика, Ставропольский край, Республика Северная Осетия и Республика Дагестан, имеющие на своей территории полупустынные, степные зоны, а также зоны предгорий и гор, которые по климатогеографическим характеристикам могут быть приравнены к соседним республикам и областям. По данным регионам сотрудниками кафедры оториноларингологии Ставропольской Государственной медицинской академии и врачами-ординаторами ЛОР отделений «КЧРКБ» г. Черкесск, «РОКБ» и «РОДКБ» г. Владикавказ, «РКБ» г. Махачкала в рамках программы комплексной экологической оценки регионов [110, 38]. проведена оценка состояния факторов внешней среды в различных районах изучаемых областей. Изучено влияние повышенной антигенной нагрузки на распространенность патологии околоносовых пазух.

Исследования проводились в 4 территориальных районах Северо-Кавказского Федерального Округа. Они были разделены с учетом эколого- экономических аспектов на условно «чистые» и «грязные». Для Ставропольского края - города курортной зоны: г. Кисловодск, г. Ессентуки и промышленные центры: г. Ставрополь, и г. Невиномысск. В Карачаево-Черкесской Республике – южные курортные районы: г. Теберда, Карачаевский район, Урупский район; промышленные: г. Черкесск, г. Усть-Джегута. В Республике Северная Осетия – курортные зоны: Ардонский, Алагирский, Дигорский, Кировский районы; промышленные: Моздокский, Пригородный, Правобережный районы. В республике Дагестан- курортные зоны: г. Кизилюрт. г. Избербаш, Южно-Сухокумский район, г. Дагестанские Огни; промышленные: г. Махачкала, г. Дербент, г. Хасавюрт, г. Каспийск, г. Кизляр.

3.1. Характеристика данных внешней среды Карачаево-Черкесской Республики

Карачаево – Черкесская Республика располагает мощной сырьевой базой,

имеются запасы меди, вольфрама, угля, мрамора, известняка, медно-колчедановой и гематитовой руды. Ведущими отраслями промышленности являются: химическая, нефтехимическая, деревообрабатывающая, легкая промышленность, промышленность строительных материалов, транспорт.

В структуре выбросов загрязняющих веществ в атмосферу наибольшее участие приняли предприятия электроэнергетики, сельского хозяйства, химической и нефтехимической промышленности. Зафиксированы превышения ПДК сброса в реку Кубань аммонийоного азота, нитратов, меди, железа, цинка, биологического загрязнения, нефтепродуктов.

В 2002 году на учете находилось 607 предприятий- загрязнителей атмосферного воздуха, наибольшее их количество сконцентрировано в Усть-Джегутинском районе и г. Черкесске. По данным государственного доклада «Об экологической ситуации в Карачаево-Черкесской Республике за 2002-2008 гг», выброс загрязняющих веществ в атмосферный воздух от всех источников загрязнения республики составил 53,61 тыс. тонн (в 2001 году – 51,51 тыс. тонн), в том числе по г. Черкесску – 26,46 тыс. тонн (в 2000 году – 25,92 тыс. тонн).

Выброс загрязняющих веществ в атмосферу в 2002 г от стационарных источников составил 11,41 тыс. тонн, что на 0,68 тыс. тонн больше, чем в 2000 году. Увеличение выбросов на 6,3% объясняется ростом объемов производства отдельных предприятий, таких как ОАО «Кавказцемент», ОАО «Резинотехник», ОАО «Карачаево-Черкесский сахарный завод».

Наибольшее количество загрязняющих веществ поступило в атмосферный воздух от предприятий Усть-Джегутинского района – 8,39 тыс. тонн, или 73%, от общего объема по республике. Как видно из таблицы 5 удельный вес проб с превышением ПДК по сравнению с 2002 г. увеличился по пыли, сероуглероду, окисям азота и аммиака.

Таблица 5

Динамика выбросов загрязняющих веществ на территории Карачаево-Черкесской Республики

Загрязняющие вещества	Выбросы загрязняющих веществ, тыс. тонн				
	2002 г.	2003 г.	2004 г.	2005 г.	2006 г.
Всего	54,575	57,812	51,017	51,505	53,609
в т. ч. твердые, из них:	4,166	5,146	4,757	4,837	5,91
Сажа	1,018	0,973	1,032	1,024	1,061
Пыль неорганическая	3,007	4,016	3,528		3,74
Окислы железа	0,023	0,029	0,023	0,044	0,018
в т. ч. жидкие и газообразные, из них:	50,409	52,666	46,26	46,668	47, 699
Сернистый ангидрид	2,006	1,853	1,501	1,523	1,568
Окись углерода	34,653	35,378	31,011	31,092	32,18
Окислы азота	7,408	9,006	7,889	8,09	7, 65
Углеводороды	6,195	6,244	5,648	5,695	5,989
Серная кислота	0,001	0,001	0,001	0,0006	0,001
Сероуглерод	0,002	0,001	0,003	0,003	0,003
Сероводород	0,012	0,006	0,003	0,001	0,004
Хлористый водород	0,001	0,001	0,001	0,001	0,001
Аммиак	0,033	0,027	0,023	0,014	0,026
Формальдегид	0,0005	0,0004	0,0005	0,0006	0,0006
Ацетон	0,003	0,006	0,005	0,006	0,007
Ксилол	0,003	0,006	0,004	0,01	0,011
Толуол	0,01	0,009	0,012	0,012	0,013
Метанол	0,007	0,011	0,016	0,018	0,02
Бензин	0,014	0,015	0,035	0,049	0,054
Уайт-спирит	0,018	0,027	0,032	0,015	0,029
Этилацетат	0,005	0,005	0,02	0,021	0,015
Бутилацетат	0,003	0,002	0,002	0,003	0,002
Спирт бутиловый	0,002	0,01	0,007	0,015	0,016
Спирт этиловый	0,015	0,006	0,004	0,006	0,006

Таблица 6

Удельный вес проб атмосферного воздуха с превышением ПДК по отдельным ингредиентам

Наименование ингредиентов	Выбросы загрязняющих веществ, тыс. тонн				
	2002 г.	2003 г.	2004 г.	2005 г.	2006 г.
Пыль	28,3	20,9	10,0	0	ил
Сернистый ангидрид	0	17,3	0	0	0
Окислы азота	3,1	19,4	0	0	3,7
Аммиак	23,1	11,5	0	0	9,5
Формальдегид	11,4	8,6	10,0	10,7	0
Ацетон	0	2,9	0,	0	0

3.2. Характеристика данных внешней среды Ставропольского края

Минерально-сырьевые ресурсы Ставропольского края достаточно разнообразны. Основные из них: природный газ, нефть, медь, полиметаллы, каменный уголь, минеральные строительные материалы (доломиты, известняки, гипс, разнообразные глины, ракушечник, стекольные пески и пр.). В крае ведется добыча природного газа, нефти (на востоке).

Наиболее крупные месторождения газа – Мирненское, Сенгилеевское, Северо-Ставропольско-Пелагиадинское; нефти – Прасковейское;

По данным государственного доклада «О состоянии окружающей природной среды Ставропольского края в 2003 году» выбросы загрязняющих веществ в атмосферу составили 98,5 тысяч тонн, в том числе: твердые – 7,35 тысяч тонн (7,46%), диоксид серы- 4,96 тысяч тонн (503%), окиси углерода –16,1 тысяч тонн (16,14%), углеводород – 6,53 тысяч тонн (6,63%), летучие органические соединения – 28,9 тысяч тонн (28,5%), прочие газообразные и жидкие соединения – 2,52 тысяч тонн (2,55%).

Выбросы вредных веществ за 2002-2006 годы представлены в таблица 7.

Содержание тяжелых металлов (мгк/м) в воздухе г. Ставрополя в 2002 году представлены в таблице 8.

Таблица 7

Изменение выбросов вредных веществ на территории Ставропольского края стационарными источниками (2002-2006 г.)

Наименование вредных веществ	Выбросы вредных веществ тыс. тонн				
	2002 г.	2003 г.	2004 г.	2005 г.	2006 г.
Всего	94,5	109,9	116,3	103,3	98,5
Твердые	6,9	6,6	6,9	7,5	7,35
Пыль неорганическая	0,9	1,8	1,6	1,7	1,9
Пыль органическая	0,21	0,67	0,61	0,72	0,71
Сажа	0,11	0,19	0,19	0,17	0,21
Диоксид серы	4,5	4,5	4,5	4,6	4,96
Окись углерода	15,0	23,0	18,3	25,1	26,1
Оксиды азота	32,6	45,7	36,1	35,4	38,6
Углеводороды	6,0	42,6	42,1	41,9	46,53
Бензин	0,84	0,91	0,92	1,40	2,84
Ксилол	0,80	0,30	0,24	0,16	0,32
Фенол	0,003	0,001	0,003	0,005	0,006
Формальдегид	0,09	0,09	0,1	0,1	0,17
Серная кислота	0,004	0,01	0,06	0,06	0,06
Хлор	0,001	0,002	0,001	0,002	0,002
Сероводород	0,18	0,18	0,21	0,21	0,22
Соляная кислота	0,01	0,03	0,03	0,04	0,04
Аммиак	2,1	2,23	2,4	2,8	2,9
Азотная кислота	0,06	0,07	0,085	0,085	0,09

Таблица 8

Содержание тяжелых металлов (мгк/м) в воздухе г. Ставрополя в 2002 году

Примесь	Месяцы										
	1	2	3	4	5	6	7	8	9	10	11
Ванадий	0,00	0,00	0,00	0,00	0,00	0,00	0,00	0,00	0,00	0,00	0,00
Хром	0,00	0,00	0,00	0,00	0,00	0,00	0,00	0,00	0,00	0,00	0,00
Марганец	0,00	0,00	0,00	0,00	0,00	0,00	0,00	0,00	0,00	0,00	0,00
Железо	3,2	4,1	0,49	4,40	0,50	9,30	7,50	1,40	6,60	10,0	2,20
Никель	0,00	0,00	0,00	0,00	0,00	0,00	0,00	0,11	0,00	0,12	0,00
Медь	0,00	0,01	0,00	0,00	0,00	0,13	0,07	0,05	0,10	0,05	0,05
Цинк	0,32	0,04	0,06	0,33	0,04	0,18	0,32	0,10	0,44	0,67	0,16
Свинец	0,00	0,00	0,017	0,13	0,17	0,03	0,01	0,15	0,00	0,00	0,01

По данным главной геофизической обсерватории (ГГО им. Войекова г. Санкт-Петербург) г. Ставрополь входит в перечень городов Российской Федера-

ции с наиболее загрязненным воздухом и основными загрязняющими веществами являются бензапирен, формальдегид, окись углерода, диоксид азота (таблица 9).

Таблица 9

Выбросы в атмосферу наиболее распространенных загрязняющих веществ отходящих от стационарных источников по городам и районам в 2008 году (тысяч тонн)

	Твердые вещества	Диоксид серы	Оксид углерода	Оксид азота	Углеводороды, включая ЛОС
Всего по краю в том числе:	6,560	4,907	11,984	25, 882	25,609
Ставрополь	0,258	0,002	1,459	1,294	1,363
Невинномысск	2,022	1,228	1,443	6,655	1,702
Пятигорск	0,089	0,084	0,441	0,379	0,225
Минеральные Воды	0,183	0,010	0,482	0,228	0,544
Кисловодск	0,008	0,010	0,240	0,214	0,075
Железноводск	0,002	0,000	0,049	0,031	0,015
Ессентуки	0,011	0,001	0,264	0,182	0,134
Лермонтов	0,014	0,001	0,005	0,089	0,469
Георгиевск	0,202	0,003	0,169	0,083	0,116
Буденновск	0,107	0,106	2,079	0,945	1,528
Александровский	0,065	0,002	0,017	0,007	0,044
Андроповский	0,004	–	0,053	0,014	0,452
Апанасенковский	0,137	0,002	0,004	0,002	0,052
Арзгирский	0,030	0,000	0,011	0,006	0,034
Буденновский	0,002	0,000	0,002	0,002	0,059
Благодарненский	0,189	0,002	0,198	0,100	0,248
Георгиевский	0,215	0,126	0,661	0,357	0,280
Грачевский	0,436	0,003	0,015	0,007	0,024
Изобильненский	0,258	2,972	1,293	13,245	6,976
Ипатовский	0,470	0,031	0,115	0,042	0,146
Кировский	0,288	0,019	0,047	0,021	0,292
Кочубеевский	0,460	0,091	0,164	0,060	0,876
Красногвардейский	0,014	0,003	0,307	0,273	0,231
Курский	0,110	0,066	0,080	0,020	0,455
Левокумский	0,008	0,000	0,011	0,008	0,076
Минераловодский	0,010	0,000	0,021	0,005	0,075
Нефтекумский	0,053	0,005	1,340	0,558	6,381
Новоалександровский	0,156	0,014	0,258	0,766	0,510
Шпаковский	0,383	0,009	0,325	0,146	0,194

В настоящее время на 60% территории края естественный растительный по-

кров уничтожен распашкой. На остальной территории он в значительной мере нарушен и преобразован хозяйственной деятельностью. Сокращение ареалов многих видов растений и деградация растительного покрова, прежде всего, связаны с высокой антропогенной нагрузкой на экосистемы, увеличением площадей, занятых промышленными и городскими постройками. Лесистость Ставропольского края составляет 1, 9%.

Радиационная обстановка в целом по краю оценивается как благополучная за исключением районов деятельности АО «Ставропольнефтегаз» и Лермонтовского ПО «Алмаз».

При добыче углеводородного сырья на поверхность выносится пластовая вода (90%), в которой средняя объемная активность по радию 226 составляет 10 Беккерель на литр (БК / л) и по радию 228 14 БК / л, что значительно превышает нормативные требования безопасности к жидким радиоактивным отходам. Нефтедобыча связана в большой степени с Нефтекумским, Левокумским и Буденновским районами (восток края). За период эксплуатации скважин на поверхность вынесено около 10 тысяч кюри естественных радионуклидов. Большую опасность для населения представляют трубы с радиоактивными загрязнениями при добыче и транспортировке водонефтяной смеси. С 1985 по 1992 годы по краю разошлись более 300 тысяч погонных метров загрязненных труб с мощностью экспозиционной дозы до 3000 мкр ч.

В районе Кавказских минеральных вод в течение 35 лет добывали урановые руды на базе Бештаугорского и Быкогорского месторождений. После приостановки работ в хвостохранилище находится 45622 кюри и в отвалах 3780 кюри твердых слабоактивных отходов. Экспериментальными данными (концерн «Геологоразведка» 1994 – 1995 годы) подтверждена радиоактивность региона Кавминвод, являющегося одним из неблагополучных по радону в регионе Юга России. Не прошла бесследно и многолетняя разработка в этом районе карьеров гор Змейка и Кинжал. Используемый из них щебень в коммунальном и дорожном строительстве повысил естественный радиационный фон в крае.

Пограничная государственная инспекция по карантину растений Ставро-

польского края по состоянию на 01.01.2002 года выявила 12 карантинных объектов, среди которых наиболее вредоносные амброзия полынолистная и фомопсис подсолнечника. Кроме того, из Ленинградской области завезен западный цветочный трипс. Амброзия полынолистная – особо опасный карантинный сорняк, представляющий угрозу биологического загрязнения окружающей среды. В крае распространена повсеместно на площади 285 030 га. Тенденция последних лет – повышение засорения амброзией вплоть до полного засорения полей.

3.3. Характеристика данных внешней среды Республики Северная Осетия

Республика Северная Осетия обладает развитой промышленностью и многоотраслевым сельским хозяйством. Цветная металлургия является одной из основных отраслей промышленности региона и во многом определяется перспективными месторождениями и залежнями свинца, цинка, вольфрама, медного проката, твердых сплавов. Также в республике действуют предприятия по производству строительных материалов и деталей, стекольной продукции, автотракторного электрооборудования, электроламп и электроконтакторов, мебели, гофрокартонной тары, крахмально-паточной продукции.

В таблице 10 приведены данные по загрязняющим веществам от стационарных источников выбросов в расчете на одного жителя республики и на один км ^{2} площади.

Мониторинг состояния окружающей среды осуществляется ФГБУ Северо-Осетинский ЦГМС (Гидрометцентр). В течение 2008 года в столице республики были зафиксированы факты превышения ПДК по сернистому ангидриду более 10 раз, по оксиду углерода 41 раз, оксидам азота 209 раз. Максимальные концентрации по сернистому ангидриду доходили до 5,56 ПДК, по оксиду углерода доходили до 2,3 ПДК, по оксиду азота до 2,5 ПДК, по бензапирену до 2,5 ПДК. Отмечены также превышения по хлористому водороду 2 раза, максимальная концентрация достигала 3,3 ПДК.

Таблица 10

Сравнительный анализ по выбросам загрязняющих веществ в атмосферный воздух РСО-Алания и г. Владикавказ по данным ФГБУ Северо-Осетинский ЦГМС и Государственных докладов по охране окружающей среды в РСО-Алания

№ пп	Показатели	Ед. измер.	2002 г.	2006 г.	2008 г.
1.	Количество выбросов от стационарных источников на 1 жителя РСО-А, всего	кг/чел. в год	17,0	8,0	7,0
2.	Количество выбросов на 1 жителя РСО-А с учетом автотранспорта, всего	кг/чел. в год	195,1	244,1	247,4
3.	По г.Владикавказ				
	Количество выбросов от стационарных источников на 1 жителя, всего	кг/чел. в год	29,8	14,2	11,7
	Количество выбросов от стационарных источников на кв.км площади, всего	кг/кв.км в год	33372,3	15451,0	13168,9
	Количество выбросов на 1 жителя с учетом автотранспорта, всего	кг/чел. в год	251,0	241,6	245,6
	Количество выбросов на кв.км площади с учетом автотранспорта, всего	кг/кв.км в год	280442,8	271603,5	276062,6
	Выбросы сернистого ангидрида от стационарных источников на 1 жителя	кг/чел. в год	6,1	2,82	2,4
	Выбросы оксида азота от стационарных источников на 1 жителя	кг/чел. в год	4,08	1,88	0,5
	Выбросы оксида азота с учетом автотранспорта на 1 жителя	кг/чел. в год	18,3	16,2	19,1
	Выбросы оксида углерода от стационарных источников на 1 жителя	кг/чел. в год	13,3	6,2	6,4
	Выбросы оксида углерода с учетом автотранспорта на 1 жителя	кг/чел. в год	152,8	149,7	193,5
	Выбросы углеводородов от стационарных источников на	кг/чел. в год	0,11	0,06	0,08

	1 жителя				
	Выбросы углеводородов от стационарных источников с учетом автотранспорта на 1 жителя	кг/чел. в год	23,8	24,4	31,4
	Среднегодовое содержание в атмосфере г.Владикавказ тяжелых металлов и бенз(а)пирена				
	Свинец	мкг/м3, факт/ПДК	0,1 0,3	0,2 0,3	0,2 0,3
	Цинк	мкг/м3, факт/ПДК	0,7 5,0	2,2 5,0	1,9 5,0
	Медь	мкг/м3, факт/ПДК	0,7 2,0	2,7 2,0	8,4 2,0
	Марганец	мкг/м3, факт/ПДК	0,006 1,0	0,007 1,0	0,005 1,0
	Хром	мкг/м3, факт/ПДК	0,01 1,5	0,02 1,5	0,01 1,5
	Среднегодовые концентрации загрязняющих веществ в атмосфере г.Владикавказ				
	Сернистый ангидрид	мг/м3, факт/ПДК	0,058 0,05	0,028 0,05	0,015 0,05
	Оксид углерода	мг/м3, факт/ПДК	3,0 3,0	3,4 3,0	2,7 3,0
	Диоксид азота	мг/м3, факт/ПДК	0,08 0,04	0,07 0,04	0,055 0,04
	Хлористый водород	мг/м3, факт/ПДК	0,09 0,2	0,06 0,2	0,03 0,2
	Аммиак	мг/м3, факт/ПДК	0,01 0,04	0,01 0,04	0,008 0,04

В то же время имеется тенденция к снижению выбросов по ряду загрязнений. Из металлов среднегодовые концентрации в атмосфере города Владикавказ предельно допустимые нормы превышаются только по меди, и выбросы ее имеют тенденцию к увеличению.

Основными промышленными источниками загрязнения в г. Владикавказ являются ОАО «Электроцинк», ОАО «Победит», ОАО «Иристонстекло», Владикавказское предприятие тепловых сетей и некоторые другие предприятия. Из таблицы 11 видно, что основная нагрузка на атмосферный воздух приходится на выбросы промышленных предприятий и других объектов. Выбросы свинца, цинка,

сернистого ангидрида и ряда других загрязняющих веществ являются более опасной нагрузкой на атмосферный воздух города. Состояние атмосферного воздуха в сельских районах стабильно- удовлетворительное. В районах годовые выбросы загрязняющих веществ в атмосферу составляют в среднем около 7% от общих объемов выбросов стационарных источников, что на порядок меньше, чем в г.Владикавказ. Это связано с отсутствием в сельской местности республики крупных промышленных предприятий, меньше автотранспорта и других объектов загрязнения атмосферного воздуха.

3.4. Характеристика данных внешней среды Республики Дагестан

Хозяйственный комплекс Республики Дагестан представляет собой сложную экономическую систему, включающую в себя промышленность, сельское хозяйство, производство, инфраструктуру. В республике действует 37,8 тыс предприятий и организаций, 2,3 тыс – строительных, 17,3 тыс – сельскохозяйственных и 6,4 тыс – предприятий торговли и общественного питания. Промышленность представляет собой многоотраслевой комплекс в составе которого функционируют предприятия машиностроения, приборостроения, химической, деревообрабатывающей, пищевой, легкой промышленности и др. Особое место занимает топливно-энергетический комплекс. Топливная промышленность базируется на добыче нефти и газа из месторождений, найденных на территории Дагестана.

По данным государственного доклада «О состоянии окружающей среды Республики Дагестан в 2002-2006 гг.», в 2004 году выбросы загрязняющих веществ в атмосферу от стационарных источников и автотранспорта составили более 170 тыс. тонн, из которых более 107 тыс. тонн – окись углерода. Основной, «вклад» в эти выбросы внесли (по суммарному выбросу) : транспорт и связь – 7,6 %, в том числе транспортировка газа – 6,9%, производство и распределение электроэнергии, газа и воды – 1,9%. По твердым выбросам: добыча полезных ископаемых – 28,9%, строительство – 23,4%. По оксиду углерода – «лидирует» транспорт – 95,3%. По углеводородам – транспортирование по трубопроводам газа –

40,6%; по летучим органическим соединениям – добыча нефти и газа – 82,4%. В Дербенте «вклад» автотранспорта по окиси углерода составляет – 95,6% (по РД – 83,2%) ; в Кизилюрте – 94,1%; в Махачкале – 94,4%. По суммарному выбросу загрязняющих веществ от стационарных источников и автотранспорта составили: г. Дербент – 8,264 тыс. тонн; «вклад» автотранспорта – 87,5% в общий выброс; г. Махачкала – 36,148 тыс. тонн, «вклад» автотранспорта – 81,2%. Еще меньше доля автотранспорта во вредных выбросах по г. Кизилюрт – 68,6%. В г. Кизилюрт преобладает выброс твердых веществ при добыче полезных ископаемых - 84,9% (в Махачкале – 40,6%, в Дербенте – 60,3%).

На предприятиях республики уловлено 2,866 тыс. тонн загрязняющих веществ (9,1% отходящих), из которых утилизировано 1,299 тыс. тонн. На предприятиях по производству мебели уловлено загрязняющих веществ 66, 9%, строительства – 60,6%, по производству электрооборудования – 47,5 %. Наименьшая степень очистки выбросов зарегистрирована на предприятиях по производству и распределения электроэнергии, газа и воды – 0,02%, по транспортированию газа - 0,1%. предприятий сельского и лесного хозяйства, добычи прочих полезных ископаемых, производства нефтепродуктов и готовых металлических изделий, воздушного транспорта и связи, а также ряда других выбросов, содержащих загрязняющие вещества, поступивших в атмосферу без очистки, наиболее существенное увеличение выбросов зарегистрировано в следующих видах деятельности: транспортирование по трубопроводам газа – 816 т. в результате роста объема перекачки газа по магистральным газопроводам ООО «Каспийгазпром»; добыча сырой нефти и природного газа - на 391 т. в результате роста добычи в ОАО «НК – «Роснефть-Дагнефть» и ОАО «Дагнефтегаз»; на предприятиях по производству неметаллических минеральных продуктов – на 99 т. в результате роста объема производства.

Таким образом, сравнивая экологическую ситуацию вышеуказанных республик, по показателям выбросов загрязняющих веществ в окружающую среду, можно сделать вывод о том, отрицательное воздействие факторов внешней среды в Ставропольском крае и республике Дагестан больше, чем в Карачаево-

Черкесской Республике и Республике Северная Осетия.

3.5. Оценка влияния неблагоприятных факторов внешней среды на уровень заболеваемости населения кистами околоносовых пазух

Для оценки состояния окружающей среды мы выбрали наиболее распространенные загрязняющие вещества атмосферного воздуха, такие как оксид углерода, углеводород и окислы азота, являющиеся производными от стационарных источников и автотранспорта. Неблагоприятные факторы внешней среды, по нашим наблюдениям оказывают существенную роль на уровень заболеваемости населения Карачаево-Черкесской Республики, Ставропольского края, Северной Осетии и Дагестана кистами околоносовых пазух. Результаты данных наблюдений отражены на рисунках 12, 13, 14, 15, 16, 17, 18, 19.

Рисунок 12

Как видно из рисунка 12, уровень заболеваемости кистами околоносовых пазух в г. Ставрополь составляет - 30%, в г. Невиномысск – 17%, в Юго- Восточном районе- 17%, в Западном районе - 9%, в Восточном районе - 8%, в Северо-

Восточном районе - 11%, в районах Кавказских Минеральных Водах- 8% от численности населения Ставропольского края.

Рисунок 13

Количество загрязняющих веществ в атмосферном воздухе, по данным рисунка 13 на территории Ставропольского края показало, что больше выбросов загрязняющих веществ приходилось на промышленные зоны- г. Ставрополь, г. Невиномысск, Юго- Восточные районы. Наиболее благоприятная экологическая обстановка в районах Кавказских Минеральных Вод и Северо-Восточных районах. Сравнение количества больных кистами околоносовых пазух в промышленных зонах с неблагоприятной экологической обстановкой, показало зависимость роста заболеваемости от экологической ситуации в районах.

Из рисунка 14 видно, что уровень заболеваемости кистами околоносовых пазух в г. Черкесск составляет – 31%, в Зеленчукском районе – 12%, в Прикубанском районе 7%, в Усть-Джегутинском районе – 13%, в Хабезском районе – 8%, в Урупском районе – 6%, в Адыге-Хабльском районе – 4%, в Малокарачаевском районе – 11%, в Карачаевском районе- 8% от численности населения Карачаево-Черкесской Республики.

Рисунок 14

Рисунок 15

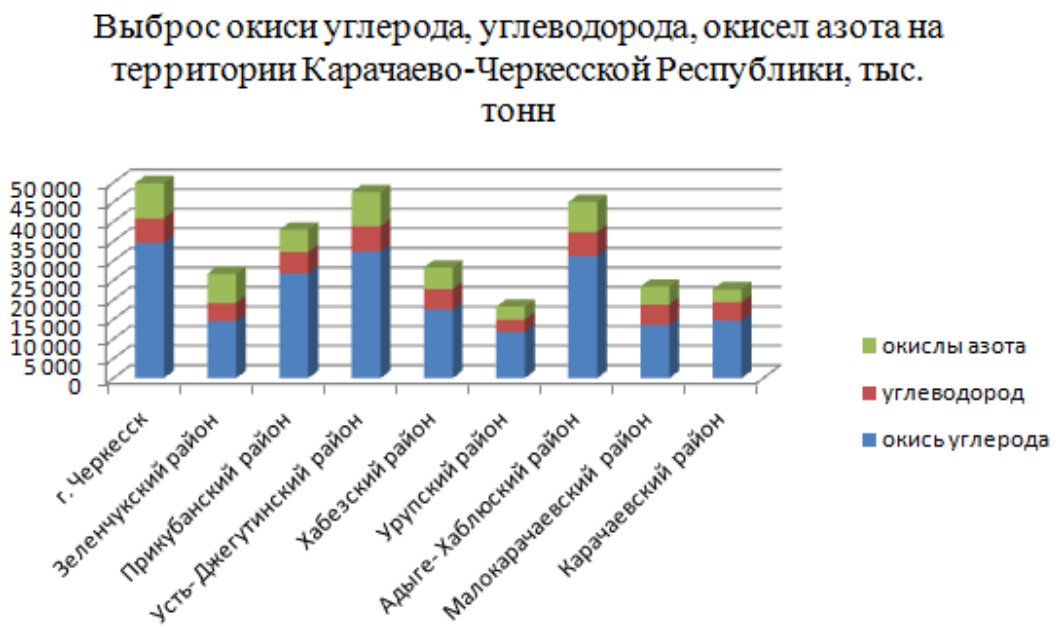

Сравнивая рисунки 14 и 15 видно, что уровень заболеваемости кистами околоносовых пазух больше в промышленных зонах, где содержание загрязняющих веществ выше, чем в районах с менее развитой промышленностью.

Уровень заболеваемости кистами околоносвых пазух (рисунок 16) в г. Махачкала составил 58%, в г. Дербент – 12%, в г. Хасавюрт – 14%, в г. Кизилюрт-9%, в Цумадинском районе – 3%, в Акушинском районе – 2%, в Табасаранском районе – 2% от численности населения Республики Дагестан.

Рисунок 16

Рисунок 17

Из рисунков 16, 17 видно, что наиболее загрязненными районами считались г. Махачкала, г. Дербент, г. Хасавюрт, г. Кизилюрт, где уровень заболеваемости кистами околоносовых пазух соответственно был больше, чем в других районах Республики Дагестан.

Рисунок 18

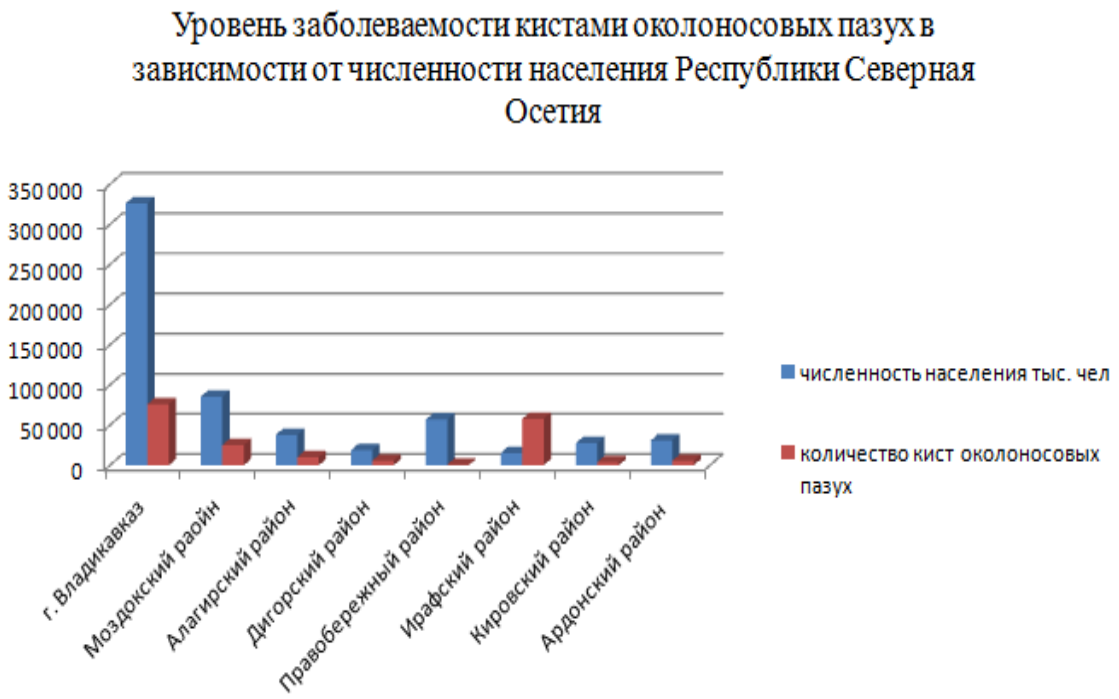

Уровень заболеваемости кистами околоновых пазух (рисунок 18), показал что в г. Владикавказ составил 54%, в Моздоксом районе – 14%, в Алагирском районе – 6%, в Дигорском районе – 3%, в Правобережном районе – 10%, в Ирафском районе – 3%, в Кировском районе – 5%, в Ардонском районе – 5% от численности населения Республики Северная Осетия.

Рисунок 19

По рисункам 18 и 19 видно, что г. Владикавказ, Правобережный и Ардонский районы, являются зонами с неблагоприятной экологической обстановкой. Уровень распространенности кист околоносовых пазух оказался низким в Дигорском и Ирафском районах, что свидетельствует о более низком уровне окиси углерода, углеводорода, окисел азота в окружающей среде.

Рисунок 20

Анализ данных показал, что больных с данной патологией в Республике Дагестан на 20% больше, чем не только в Ставропольском крае, но и в республиках Карачаево-Черкесия и Северная Осетия.

Наибольшее количество обращаемости с изучаемой патологией было из г. Махачкала, г. Хасавюрт, г. Дербент, г. Ставрополь, г. Невиномысск, г. Владикавказ, г. Черкесск и Усть –Джегутинского района. Здесь существенное воздействие оказывают химические факторы, что приводит к повышенной аллергизации организма, следовательно, к повышению роста заболеваемости верхних дыхательных путей.

Относительная благоприятная экологическая ситуация в Цумадинском районе Республики Дагестан, в Восточном районе Ставропольского края, в Адыге-Хабльском районе Карачаево-Черкесской Республики и в Дигорском районе Республики Сервная Осетия. Чем выше уровень промышленности в районах, тем

больше уровень загрязняющих веществ в атмосферном воздухе и больше количество заболеваемости кист околоносвых пазух.

Нами была отмечена прямая зависимость роста заболеваемости кистами околоносовых пазух от экологической ситуации в районах, что красноречиво свидетельствовало о важности факторов внешней среды в этиологии кист околоносовых пазух.

ГЛАВА 4. СИМПТОМАТИКА КИСТ ВЕРХНЕЧЕЛЮСТНЫХ ПАЗУХ

Известно, что кисты верхнечелюстных пазух- частая находка при скрининговых исследованиях. Они случайно обнаруживаются у 12,4- 22% людей при компьютерно-томографических исследованиях головы и часто протекают бессимптомно [309, 310].

До сих пор нет единого мнения по симптоматологии кист верхнечелюстных пазух. В разных источниках перечисляется довольно широкий спектр клинических проявлений этой патологии: головная боль, тупая боль в проекции пазухи и онемение щеки, припухлость щеки, ринорея, стекание слизи по задней стенке глотки, назальная обструкция, быстрая утомляемость, раздражительность, снижение памяти, нарушение сна [239, 293]. Трудно себе представить, чтобы образование в пазухе размером 1-2 см³ вызывало столь серьезные изменения в организме, относящиеся в основном к функциям нервной системы, так как в ряде случаев во время рентгенологического обследования верхнечелюстных пазухах выявляются кисты значительных размеров, протекавшие бессимптомно.

По мнению многих авторов, ретенционные кисты в большинстве случаев протекают бессимптомно и обнаруживаются случайно при рентгенологическом исследовании придаточных пазух носа [63, 83, 112, 113], а клиника лимфангиэктатических (ложных) кист в последние годы все больше привлекает внимание врачей.

Если в ранних работах кисты верхнечелюстных пазух упоминались как случайно найденные образования, не имеющие характерной клинической картины, то за последние 20- лет появился ряд работ, посвященных тяжелому течению кист верхнечелюстных пазух, которые дают различные осложнения со стороны других органов и систем. Еще в 1958 году И. А. Стадницкой было описано несколько клинических случаев арахноидита, возникшего в связи с кистами и излеченного после их удаления. Н. В. Фетисов (1940) приводил несколько наблюдений бронхиальной астмы, исчезнувшей после удаления кисты в верхнечелюстной пазухе.

Учитывая, вышеперечисленное, в этой главе, мы хотели выявить наиболее частые симптомы, связанные с кистами верхнечелюстных пазух в зависимости от их локализации и происхождения.

С этой целью, всем больным, поступившим на оперативное лечение в ЛОР-отделение РГБ ЛПУ «КЧРКБ» с кистами верхнечелюстных пазух с января 2009 года по сентябрь 2009 года (67 пациентов – 39%) было предложено заполнить анкету с перечнем симптомов, характерных для данного заболевания до операции и после операции (после проведения гистологического исследования кисты, удаленной во время операции, и определения точного расположения кисты в верхнечелюстной пазухе).

Из 67 (39%) больных при гистологическом исследовании после оперативного лечения, ложные кисты верхнечелюстных пазух обнаружены - у 40 (60%) больных, истинные – у 17 (25%) больных, одонтогенные – у 10 (15%) больных. Из-за большого количества жалоб на головную боль, у больных с ложными кистами верхнечелюстных пазух, мы решили рассматривать их клинические проявления.

4.1. Характеристика головной боли у больных с кистами верхнечелюстных пазух в зависимости от их локализации

Характер жалоб больных с ложными кистами верхнечелюстных пазух до и после оперативного лечения, представлен в таблица 11.

Из таблицы 11 видно, что часто наблюдались такие симптомы как: головная боль в проекции пораженной пазухи, ринорея, стекание слизи по задней стенке глотки и затруднение носового дыхания.

При наличии жалобы на головную боль, указывалась ее локализация, частота и интенсивность. Интенсивность головной боли определялась по визуально-аналоговой шкале [139, 237], которая представляла собой прямую линию длиной 10 см, начало которой соответствовало отсутствию боли – «боли нет».

Таблица 11

Жалобы пациентов с ложными кистами верхнечелюстных пазух до и после оперативного лечения.

Симптомы	До операции		После операции	
	Абс	%	абс	%
Головная боль	20	30	12	28
Чувство «распирания» в пораженной пазухе	7	10,4	4	9,3
Прозрачные выделения из носа (или) по задней стенке глотки	9	13,4	5	11,6
Затруднение носового дыхания	12	1,8	6	14
Кашель	5	7,6	6	14
Зубная боль	1	1,5	0	0
Онемение зубов и десен верхней челюсти	1	1,5	1	2,3
Частые ОРВИ	1	1,5	4	9,3
Субфебрилитет	3	4,5	1	2,3
Заложенность в ухе	1	1,5	1	2,3
Снижение зрения на оба глаза	1	1,5	1	2,3
Онеменение половины лица	1	1,5	1	2,3
Рецидивирующие обморочные состояния, головокружение	1	1,5	1	2,3
Всего	67	100	43	100

Конечная точка на шкале отражала мучительную невыносимую боль – «нестерпимая боль». Больному предлагалось сделать на этой линии отметку, соответствующую интенсивности испытываемой боли на данный момент. Расстояние между началом линии («нет болей») и сделанной больным отметкой измеряли в сантиметрах и округляли до целого. Каждый сантиметр на визуально- аналоговой шкале соответствовал 1 баллу. Как правило, все пациенты легко усваивали визуально- аналоговую шкалу и правильно пользовались ей. Таким образом, незначительная головная боль оценивалась с 1-3 баллов, умеренная с 4-7 баллов, сильная с 8- 10 баллов. Характеристика головной боли у пациентов с ложными кистами верхнечелюстных пазух представлена в таблице 12.

Из таблицы 12 видно, что самой частой локализацией головной боли, обусловленной ложной кистой верхнечелюстной пазухи, является лобная область (40%).

Таблица 12

Характеристика головной боли у пациентов с ложными кистами верхнечелюстных пазух

Характеристика головной боли	Абс (n=20)	%
По локализации		
Лобная область	8	40
Лицо	4	20
Затылок	2	10
Диффузная	6	30
Всего	20	100
По частоте		
Ежедневная	9	45
Несколько раз в неделю	4	20
Несколько раз в месяц	7	35
Всего	20	100
По интенсивности (по визуально- аналоговой шкале)		
Незначительная	7	35
Умеренная	6	30
Сильная	7	35

Следует отметить, что после оперативного лечения достоверно снижалась частота и интенсивность боли именно в области лба (сохранение симптомов отмечено в 2 случаях из 20).

У 8 (40%) больных была жалоба на головную боль в области лба на стороне кисты при одностороннем поражении пазухи, у 2 (10%) больных отмечалась головная боль на противоположной стороне, т. е. там, где кисты не было. В основном головная боль на стороне, противоположной локализации кисты, наблюдалась у больных с комплексом аллергических реакций; у 6 (30%) больных головную боль была по середине лба при двусторонней локализации кист. Кроме локализации головной боли в области лба, некоторые больные жаловались на боли в области затылка, темени, виска; значительное число больных отмечали тяжесть в голове, 2 (10%) больных указывали на чувство «ощущение давления» на глаза.

Характер головной боли при ложных кистах верхнечелюстных пазух, по-

видимому, несколько иной, чем при ретенционных, и зависит не только от размеров кисты.

Полученные нами данные свидетельствуют, что головная боль более характерна не для ретенционных кист, а для лимфангиэктатических. Кроме того, даже при наличии в верхнечелюстной пазухе кисты, головная боль может иметь иную причину. Приводим характерный пример.

Больная Т., 35 лет, в 2010 году обратилась в поликлинику РГБ ЛПУ «КЧРКБ» г. Черкесск с жалобами на боли в области правой половины головы разлитого характера, раздражительность, бессонницу, плаксивость. Заболевание ни с чем связать не может. Перечисленные симптомы беспокоят в течение 4 лет. Отправлена на компьютерную томографию околоносовых пазух, где обнаружено округлое образование в правой верхнечелюстной пазухе, размерами 2×2 см, имеющее широкое основание, слизистая оболочка пазухи не изменена (рисунок 21). Аллергологический анамнез отрицательный.

Рисунок 21

Компьютерная томография околоносовых пазух носа.

Киста правой верхнечелюстной пазухи

Объективно: носовое дыхание свободное, слизистая оболочка обеих нижних носовых раковин имеет розовую окраску, не отечная, обоняние с обеих сторон в пределах нормы.

При обследовании больной, кроме ЛОР- заболевания, диагностирована невралгия тройничного нерва справа. Аллергологическое обследование: аллергия не выявлена. Диагноз: Киста правой верхнечелюстной пазухи.

Со слов больной в течение 4 лет вышеуказанные симптомы нарастали. Неоднократно лечилась у терапевта поводу вышеприведенных жалоб. За последние 2 месяца нарастали беспокойство, бессонница, появились боли в глазу, больной стало казаться, что эта «опухоль» давит на правый глаз и вызывает ухудшение зрения. При осмотре окулиста изменений со стороны глаз не обнаружено. После обследования, по настоянию больной, в плановом порядке проведена щадящая микрогайморотомия справа 08. 09. 2010 года. На операции обнаружена киста на медиальной стенке, которая имела широкое основание и тонкую оболочку (рисунок 22). Все остальные стенки пазухи были интактные. Соустье с полостью носа свободно проходимо. Все патологическое удалено и отправлено на гистологическое исследование.

Рисунок 22

Удаленная киста в правой верхнечелюстной пазухе

Послеоперационный период протекал без особенностей: температура субфебрильная, отек мягких тканей щеки 1 степени. Проведен курс противовоспалительной, гипосенсибилизирующей, противоотечной терапии. Со слов больной головная боль уменьшилась. При гистологическом исследовании, удаленного образования, обнаружена ретенционная киста. При осмотре через 1 месяц, состояние больной хорошее, головные боли исчезли. Однако через 3 месяца после операции возникла невралгия 2 ветви тройничного нерва справа, хотя никаких изменений со стороны верхнечелюстной пазухи, а также щеки не отмечено. С этого времени снова появились вышеперечисленные жалобы. Больной проведена повторная компьютерная томография околоносовых пазух, данных за патологическое образование в правой верхнечелюстной пазухе не обнаружено. Больная отправлена на лечение к неврологу.

В данном примере у больной с ретенционной кистой головные боли были обусловлены невралгией тройничного нерва, однако при детальном обследовании все жалобы были отнесены за счет выявленной кисты. Особенностью данного наблюдения является тот факт, что после удаления кисты головные боли остались, а временное их исчезновение после операции, по-видимому, было связано с общеукрепляющим лечением и отдыхом больной.

По нашему мнению головную боль при ложных кистах верхнечелюстных пазух недостаточно связывать только с механическим давлением кистозной жидкости на нервные волокна стенки кисты, так как имеются другие, более существенные факторы, среди которых важное место занимают изменения, обусловленные аллергическими реакциями.

При аллергических кистах головная боль носит характер ноющей, давящей, ломящей, сжимающей, пульсирующей, нередко тупой – «тяжесть в голове». Защитные механизмы в связи с сигнализацией головной боли проявляются изменениями рефлекторной деятельности: больные находятся в состоянии раздражения и депрессии, условно-рефлекторная деятельность обычно угнетена, нарушается вегетативная нервная система. В 10% случаев больные отмечали головную боль на противоположной стороне, то есть там, где кисты не было.

Таким образом, проведенное исследование подтверждает, что у больных с ложными кистами верхнечелюстных пазух наблюдаются следующие симптомы: головная боль в области лобной пазухи, чувство тяжести в проекции верхнечелюстной пазухи, ринорея, стекание слизи по задней стенке глотки и затруднение носового дыхания.

ГЛАВА 5. КЛИНИКА. ДИАГНОСТИКА.СРАВНИТЕЛЬНАЯ ЭФФЕКТИВНОСТЬ РАЗЛИЧНЫХ МЕТОДОВ ХИРУРГИЧЕСКОГО ЛЕЧЕНИЯ БОЛЬНЫХ КИСТАМИ ВЕРХНЕЧЕЛЮСТНЫХ ПАЗУХ

5.1. Результаты исследования мукоцилиарного клиренса

Данные полученные нами при исследовании времени мукоцилиарного транспорта у больных опытной группы с кистами верхнечелюстных пазух носа представлены в таблице 13.

Таблица 13

Время мукоцилиарного транспорта у больных с кистами верхнечелюстных пазух носа до лечения (n=100)

Время мукоцилиарного транспорта (мин).	15-25	26-35	36-45
Количество больных с кистами верхнечелюстных пазух	58	30	12

Таким образом, у всех больных с кистами верхнечелюстных пазух носа время мукоцилиарного транспорта не соответствовало показателю нормы.

Значимость этого критерия для клинической практики можно проиллюстрировать следующим примером:

Данные из стационарной карты № 19344 больного Д., 1967 года, поступившего на плановое оперативное лечение в ЛОР-отделение РГБ ЛПУ «Карачаево-Черкесской Республиканской клинической больницы» в 2009 г. Диагноз: Киста правой верхнечелюстной пазухи.

При поступлении жалобы на затрудненное носовое дыхание справа, частые головные боли, иррадиирущие в правый глаз, усиливающиеся по ночам, «чувство распирания» в проекции правой верхнечелюстной пазухи, слизистые выделения из носа в течение 6 месяцев.

Объективно: при пальпации и перкуссии правой верхнечелюстной пазухи

отмечается незначительная болезненность в проекции правой верхнечелюстной пазухи.

При передней риноскопии определяется гиперемия, отечность слизистой оболочки полости носа справа. В среднем носовом ходу определяется слизистое отделяемое. Носовая перегородка искривлена вправо.

На рентгенограмме придаточных пазух носа отмечается округлое образование в верхнечелюстной пазухе справа, занимающее примерно ½ часть объема пазухи. время мукоцилиарного транспорта до оперативного лечения – 26 мин.

Больному под интубационным наркозом проведены эндоскопическая щадящая «микрогайморотомия» справа через переднюю стенку верхнечелюстной пазухи и хирургическая коррекция перегородки носа. Послеоперационный период протекал без осложнений. На седьмой день после проведенного оперативного лечения носовое дыхание свободное, отделяемого нет. Время мукоцилиарного транспорта после оперативного лечения 13 минут.

По нашим наблюдениям уменьшение времени мукоцилиарного транспорта на статистически достоверную величину всегда соответствовало значительному клиническому улучшению.

5.2. Результаты эндоскопического исследования

Результаты, проведенного нами эндоскопического исследования представлены в таблице 14. Анализ результатов оптической эндоскопии полости носа показал наличие анатомической патологии носа почти у 100% больных с кистами верхнечелюстных пазух.

Нами отмечено, что анатомические изменения внутриносовых структур у больных с кистами верхнечелюстных пазух в большинстве случаев имел сочетанный характер, что отражено в таблице 15.

Таким образом, необходимость выявления анатомической патологии внутриносовых структур у больных с кистами верхнечелюстных пазух связана не только с установлением причины заболевания, но и с выбором лечебной тактики.

Таблица 14

Анатомические особенности патологии внутриносовых структур у больных с кистами верхнечелюстных пазух носа

Вид анатомической патологии внутриносовых структур	Количество больных	
	абс	%
Искривление перегородки носа	58	33,3
Парадоксально изогнутая средняя носовая раковина	34	19,5
Латерально смещенная средняя носовая раковина	27	15,5
Conha bullosa	23	13,3
Гипертрофия крючковидного отростка	32	18,4
Всего	174	100

Таблица 15

Сочетания анатомической патологии внутриносовых структур у больных с кистами верхнечелюстных пазух

Вид сочетания анатомической патологии внутриносовых структур	Количество больных	
	абс	%
Искривление перегородки носа + Conha bullosa(с одной стороны) + пародоксально изогнутая средняя носовая раковина (с другой стороны).	20	15,6
Искривление перегородки носа + пародоксально изогнутая средняя носовая раковина (с другой стороны).	27	20,8
Искривление перегородки носа + латерально смещенная средняя носовая раковина (с одной стороны).	28	21,4
Искривление перегородки носа + гипертрофия крючковидного отростка (с одной стороны).	27	20,8
Парадоксально изогнутая средняя носовая раковина + гипертрофия крючковидного отростка (с другой стороны).	28	21,4
Всего	130	100

Одномоментное удаление кисты в верхнечелюстной пазухе и микрохирургические вмешательства на структурах остиомеатального комплекса, являются мерой профилактики формирования или рецидива хронического процесса в ней.

5.3. Результаты исследования компьтерной томографии околоносовых пазух

Мы провели анализ 15 компьютерных томограмм у больных с кистами верхнечелюстных пазух у которых обнаружили нарушение анатомии внутриносовых структур: у 3 больных - буллы средних носовых раковин, у 5 больных - гипертрофия крючковидного отростка, у 2 больных - латерально смещенная средняя носовая раковина, у 5 больных - искривление перегородки носа.

По нашему мнению компьютерная томография околоносовых пазух в предоперационном периоде дает следующие преимущества:

– пространственно отображать взаимоотношение внутриносовых структур;

– позволяет судить о характере анатомических нарушений, степени распространенности патологического процесса;

– оценивает характеристику тканей по их рентгенологической плотности и формам;

– может служить картой для планирования объема вмешательств до операции и путеводителем для хирурга во время операции.

5.4. Результаты иммунологического метода исследования

Показатели общего иммунитета, исследование у 50 больных с кистами верхнечелюстных пазух, отражены в таблице 16.

Таблица 16

Показатели общего иммунитета больных с кистами верхнечелюстных пазух до лечения (n=50)

Показатели иммунитета	Значение показателя		Отличие от нормы
	В норме	У больных	Р
IgA г/л	1,9 ± 0,09	1,6 ± 0,1	< 0,05
IgM г/л	1,0 ± 0,09	1,2 ± 0,1	< 0,05
IgG г/л	9,9 ± 0,09	15,5 ± 0,7	< 0,05

Из таблицы 17 видно, что у больных с кистами верхнечелюстных пазух выявлено увеличение числа Ig G и Ig M, снижение Ig A. Повышение концентрации Ig G, снижение содержания Ig A, позволяет сделать вывод о достаточно активном течении воспалительного процесса и нарушениях на «первой линии» защитных барьеров.

В условиях современной экологии, неблагоприятно воздействующей на слизистые оболочки полости носа и околоносовых пазух, при значительном расширении спектра возбудителей воспалительного процесса, нарушаются все факторы иммунной защиты с развитием вторичного иммунного дефицита и аллергических реакций в организме. Проведенный метод исследования позволил подтвердить аллергический генез у 50 (28,7%) больных с кистами верхнечелюстных пазух.

5.5. Результаты ультразвукового исследования околоносовых пазух на аппарате «АНГИОДИН-Эхо/П»

Данное исследование проведено 50 больным (28,7%). В предоперационном периоде оно позволило нам подтвердить наличие кист в верхнечелюстных пазухах у больных, а в послеоперационном периоде - избежать дополнительных лучевых нагрузок. Например, при наличии жидкости в пазухе на 1 –е сутки после операции, проводилась пункция верхнечелюстной пазухи с последующим ее промыванием растворов антисептиков.

Прибор ориентирован на скрининг и обладает широкими функциональными и сервисными возможностями:

– прибор обеспечивает автоматизированный расчет расстояний до стенок пазухи и размера пазухи, автоматизированный расчет уровня заполнения пазухи, одновременный вывод на экран эхограмм левой и правой верхнечелюстной пазух;

– прибор позволяет проводить обследование в двух режимах «А-эхо» и «М-эхо». Оперативно производить расчет всех параметров пазух и сохранять полученные результаты в энергозависимой памяти прибора.

5.6. Эффективность лечения с применением высокочастотного радиоволнового аппарата «СУРГИТРОН»

Используя, имеющийся опыт, мы предложили свою методику проведения микрогайморотомии, которую применяем в своей практике.

С 2006-2008 года – 71 (40,8%) пациентам, была выполнена щадящая эндоскопическая микрогайморотомия с использованием высокочастотной радиоволновой хирургии, последующей пластики дефекта передней стенки верхнечелюстной пазухи «ЭКОФЛОНОМ» и профилактикой отечно-болевого синдрома «L-лизина эсцинатом».

Сущность данного метода заключалась в следующем. После обычной премедикации и инфильтрационной анестезии SoL. Novocaini 1% – 5,0 мл. При помощи игольчатого электрода высокочастотного радиоволнового аппарата «СУРГИТРОН», используя выпрямленную форму волны (50% разрез и 50% коагуляция) проводили горизонтальный разрез слизистой оболочки преддверия полости рта в области проекции корней 3-5 зубов на стороне нахождения кисты.

Высокочастотный радиоволновый нож позволил провести процедуру бескровно, безболезненно и безопасно, так как радиоволны обладают антибактериальным действием.

Обнажали переднюю стенку верхнечелюстной пазухи, и трепанировали стоматологической фрезой, применение которой на наш взгляд являлись наименее травматичными.

Полученное отверстие в диаметре ±0,9 см. Оно было достаточным в размерах для одновременного прохождения эндоскопа и радиоволнового шаровидного электрода. Затем, через полученное отверстие осматривали все стенки пазухи. Визуализировали локализацию и размеры кисты.

Рисунок 23

Разрез слизистой на аппарате «СУРГИТРОН»

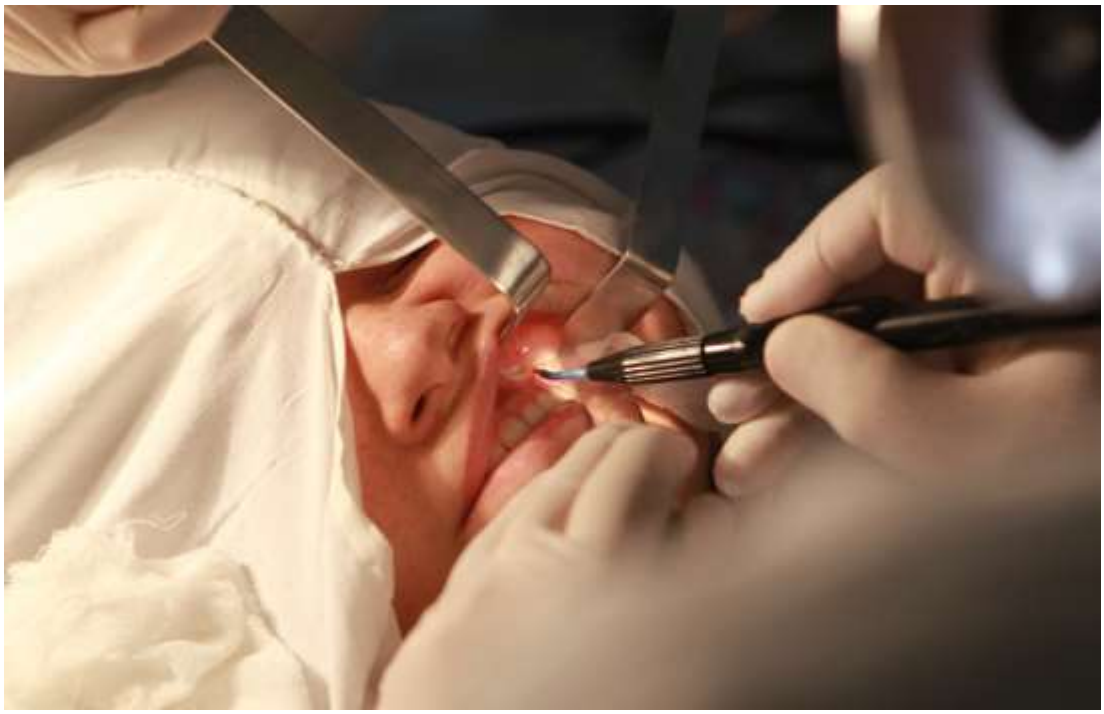

Рисунок 24

Состояние слизистой после разреза при помощи радиоволнового ножа «СУРГИТРОН»

Рисунок 25

Вскрытие верхнечелюстной пазухи стоматологической фрезой

Рисунок 26

Оболочка кисты верхнечелюстной пазухи

Для удаления кист из просвета пазухи с минимальной травмой окружающих тканей мы использовали шаровидный электрод в режиме частично выпрямленной формы волны (90% коагуляция и 10% разрез с выделением боковой теплоты до 700 мкм). Подводя, шаровидный электрод в режиме «коагуляция», к слизистой

оболочке кисты мы наблюдали ее уменьшение в размерах, а затем исчезновение (рисунки 27, 28, 29, 30, 31, 32).

Рисунок 27

Оболочка кисты верхнечелюстной пазухи при эндоскопическом осмотре

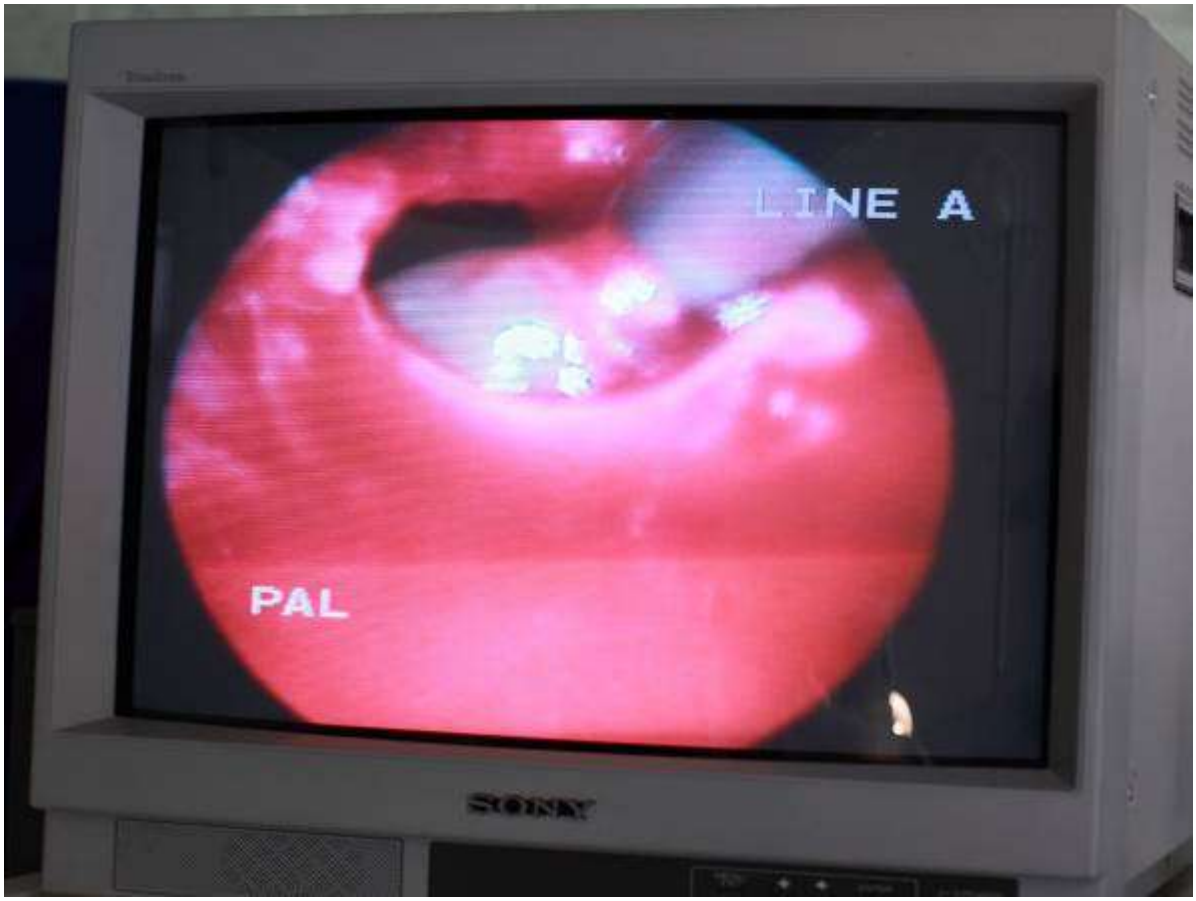

Удалить полностью оболочку псевдокисты сразу в большинстве случаев не удается, так как стенка кисты тонкая, быстро опорожняется и спадается, оперирующему хирургу приходиться проводить кюретаж на месте ее прикрепления, часто травмируя, интактную слизистую оболочку верхнечелюстной пазухи. В связи с этим мы предложили применять шаровидный электрод высокочастотного радиоволнового аппарата «СУРГИТРОН». Электрод позволил нам тщательно и самое главное щадяще, обработать место прикрепления кисты в режимах «коагуляция» и «фульгация»- выпаривание, что сделало наиболее эффективным данную методику лечения. Рецидива появления кисты в верхнечелюстной пазухе не наблюдалось.

Рисунок 28

Визуализаци кисты верхнечелюстной пазухи

Рисунок 29

Выпаривание кисты при помощи шаровидного электрода на аппарате «СУРГИТРОН»

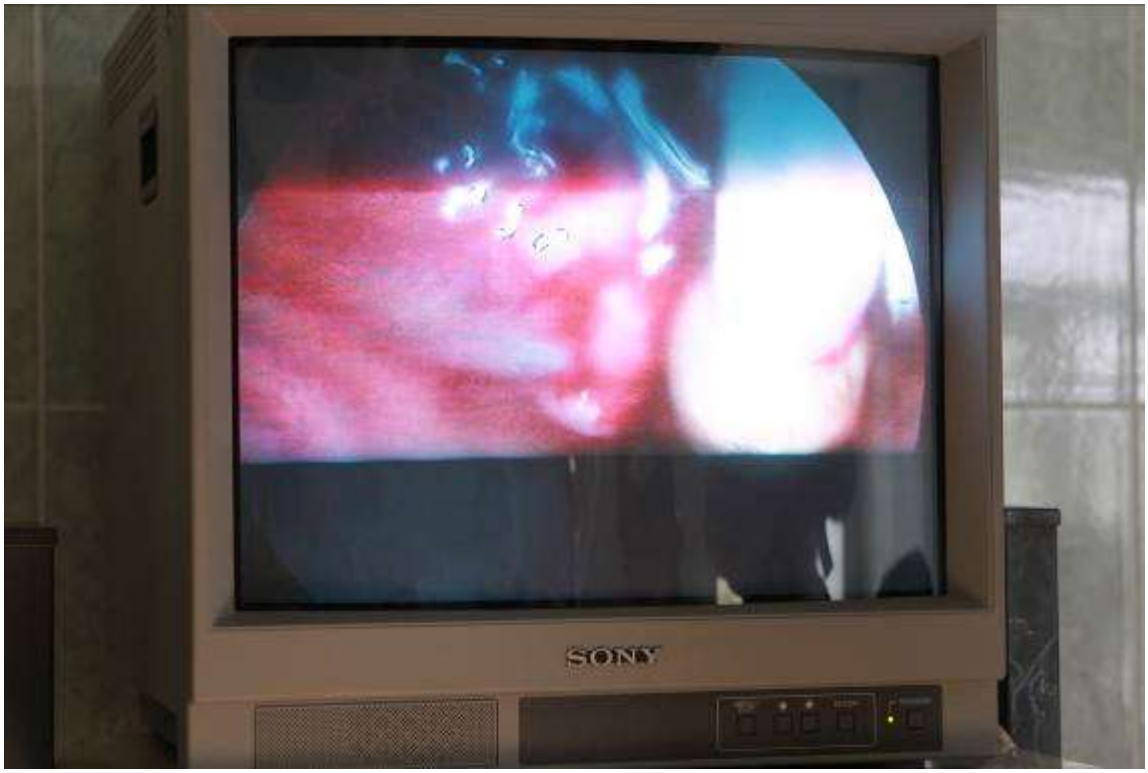

Рисунок 30

Эндоскопический контроль за проведением операции

Рисунок 31

Термокоагуляция измененной слизистой верхнечелюстной пазухи

Рисунок 32

Состояние слизистой оболочки пазухи после выпаривания кисты

Применение этой методики значительно упростили манипуляции в ограниченном пространстве пазухи и снизили риск осложнений. Во- первых: 100% визуализировались все стенки пазухи; во- вторых: удаление слизистой оболочки кисты проводилось под эндоскопическим контролем; в- третьих: этот хирургический метод может использоваться при любом расположении кисты в верхнечелюстной пазухе.

На заключительном этапе при помощи эндоскопов с различным углом зрения осматривали естественное соустье верхнечелюстной пазухи со средним носовым ходом, выявляя изменения архитектоники внутриносовых структур, которые могут приводить к нарушению аэродинамики и устраняли их, по- возможности, используя необходимые для этого радиоволновые электроды.

С точки зрения предупреждения рецидива кист верхнечелюстных пазух, формирование физиологически равного просвета обеих половин носа имеет важное значение. Так, как коррекция эндоназальных анатомических структур обеспечивает оптимальную скорость, направление воздушной струи в полости носа и нормальный воздухообмен в верхнечелюстных пазухах. Объем оперативного

вмешательства у всех больных был разный, у каждого из них были сугубо индивидуальные нарушения архитектоники полости носа, которые приведены раньше в главе 2.

Обобщив полученные данные, были сформулированы конкретные показания для предложенной нами методики с использованием высокочастотной радиоволновой техники. Выполняя хирургические вмешательства на верхнечелюстных пазухах по предложенной методике, мы не отметили каких-либо противопоказаний для выполнения данной операции. Методика применялась в тех случаях, когда использование эндоназального эндоскопического подхода было нецелесообразным, несла в себе технические трудности или же не давала возможности качественно выполнить хирургические вмешательства.

5.7. Эффективность применения искусственного материала пористого тетрафторэтилена «ЭКОФЛОН» для пластики дефекта передней стенки верхнечелюстной пазухи после гайморотомии

Новый материал – пористый тетрафторэтилен, созданный с применением нанотехнологий, производства НПО «ЭКОФЛОН» (Санкт-Петербург, РФ) – настоящий прорыв в решении проблемы заместительных тканей в реконструктивной хирургии в целом и пластической хирургии ЛОР-органов в частности.

Анализу подвергнуты 22 больных, которым применяли пористый материал тетрафторэтилен для закрытия костного дефекта передней стенки околоносовых пазух. Возраст больных от 21 до 48 лет, 12 женщин, 10 мужчин.

Результаты: во всех случаях рана заживала первичным натяжением, воспалительной и болевой реакции мы не наблюдали. Случаев отторжения импланта не было отмечено. Среднее пребывание больного на койке не превышало 5 дней. Все больные были поставлены на учет и наблюдались нами после выписки из стационара от 2 месяцев до года.

Таблица17

Оперативные вмешательства, проведенные нами с применением «ЭКОФЛОНА»

Диагноз:	Операции	Количество больных
Остеома лобной пазухи	Закрытие дефекта передней стенки лобной пазухи	3
Травма лицевого скелета	Пластика передней стенки лобной пазухи и верхней стенки орбиты	4
Кисты верхнечелюстной пазухи	Гайморотомия	15

Рецидива заболевания, нарушения функции околоносовой пазухи или орбитальные нарушения не были отмечены ни у одного больного. Все больные были довольны результатами лечения.

Таким образом, использование «ЭКОФЛОНА» позволяет: восстанавливать костный дефект, без опасения его отторжения и инфицирования раны; материал из пористого тетрафторэтилена удобен для моделирования, его пластичность и способность сохранять стабильность положения без особой фиксации, выгодно отличает его от других материалов; он положительно себя зарекомендовал для замещения костной ткани при операциях на верхнечелюстных пазухах и может быть рекомендован для более широкого применения в ринохирургии после дальнейшего наблюдения и оценки отдаленных результатов его применения; он устойчив к инфекциям, хорошо интегрируется в окружающие ткани и, более того, уже через 12-15 месяцев полностью растворяется и замещается собственной тканью пациента, от искусственного материала не остается и следа, а значит, нет необходимости в повторной операции для его удаления.

5.8. Эффективность применения «L-лизина эсцинат» у больных после гайморотомии с целью снятия отечно- болевого синдрома

С целью снятия отечно-болевого синдрома после операций на верхнечелюстной пазухе мы применяли «L-лизин эсцинат» в комплексном лечении боль-

ных, в том числе, после гайморотомий.

Нами проведено исследование на 70 больных в возрасте от 18 до 60 лет, которые распределены путем рандомизации на основную и контрольную группы. Больным основной группы (n=40) в составе комплексного лечения для снятия отечно-болевого синдрома применили «L-лизин эсцинат» производства АО «Галичфарм». Методика применения препарата была следующая: 5 мл «L-лизина эсцината», содержащего 4,4 мг эсцина (0,001г в 1 мл) разводили в 150 мл изотонического раствора натрия хлорида для инъекций в вводили внутривенно капельно в течении 7 дней с момента операционной травмы.

Пациенты контрольной группы (n=30) получали стандартную противоотечную и противоболевую терапию. Распределение исследованных больных по возрасту и полу представлено в таблице 18.

Таблица 18

Распределение исследованных больных по полу и возрасту

Группа	Всего	Муж	Жен	Возраст 18-30 лет	Возраст 31-50 лет	Возраст свыше 50 лет
Опытная	40	22	18	16	14	10
Контрольная	30	17	13	14	10	6

Таблица 19

Клиническая характеристика, проведенных ринохирургических операций

Группа больных	Всего	Название операции ринопластика	Название операции максиллотомия	Название операции фронтотомия
Опытная	40	16 (40%)	19 (47,5%)	5 (12,5%)
Контрольная	30	12 (40%)	14 (46,7%)	4 (13,3%)

Как видно из представленных таблицах 18 и 19, обе группы практически не отличались по возрасту, полу и процентному соотношению проведенных ринохирургических операций. Сравнительный анализ динамики лечебного процесса в двух исследуемых группах больных проводился на 1-е, 5-е и 7-е сутки после хирургического вмешательства по следующим клиническим признакам: определе-

ние общего состояния пострадавшего, определение наличия очаговой симптоматики, наличие и размеры послеоперационного отека мягких тканей. Одновременно в динамике ежедневно проводилась оценка выраженности болевого синдрома в обеих наблюдаемых группах больных. С этой целью использовали визуальную аналоговую шкалу (ВАШ) в баллах: 0 – отсутствие жалоб, 1– ощущение дискомфорта, 2 – умеренная степень выраженности боли, 3 – выраженная степень болевого синдрома (не влияющая на обычную активность и сон), 4 – выраженная болевая реакция, (влияющая на активность и сон). Терапевтическую эффективность «L-лизин эсцината» оценивали на основании клинических данных (величина и степень отека, выраженность болевого синдрома).

В таблице 20 представлена наблюдаемая после операции очаговая симптоматика.

Таблица 20

Очаговая симптоматика после оперативного лечения

Группа больных	Очаговая симптоматика	На 1-й день	На 5-й день	На 7-й день
Опытная	Определяется	37 (92,5%)	5 (12,5%)	1 (2,5%)
	Не определяется	3 (7,5%)	35 (87,5%)	39 (97,5%)
Контрольная	Определяется	30 (100%)	19 (63,3%)	17 (56,7%)
	Не определяется	–	11 (36,7%)	13 (43,3%)

Как видно из таблицы 20, применение «L-лизина эсцинат» позволяло быстро улучшить общее состояние, значительно быстрее уменьшить отек кожи и подкожной клетчатки в области операции.

При этом уменьшение отека тканей четко коррелировало с уменьшением болевых ощущений. Так, у пострадавших, получавших «L–лизина эсцинат», интенсивность боли по пятибальной визуально- аналоговой шкале (ВАШ) в первые сутки после операции была лишь несколько ниже, чем в контрольной группе больных, но по мере введения препарата эта разница становилась статистически значимой, отмечалось более выраженное снижение интенсивности болевого синдрома (рисунок 33), что соответсвовало и купированию послеоперационного отека.

Рисунок 33

Изменение интенсивности боли по пятибалльной визуально-аналоговой шкале ВАШ в первые 7 дней после операции

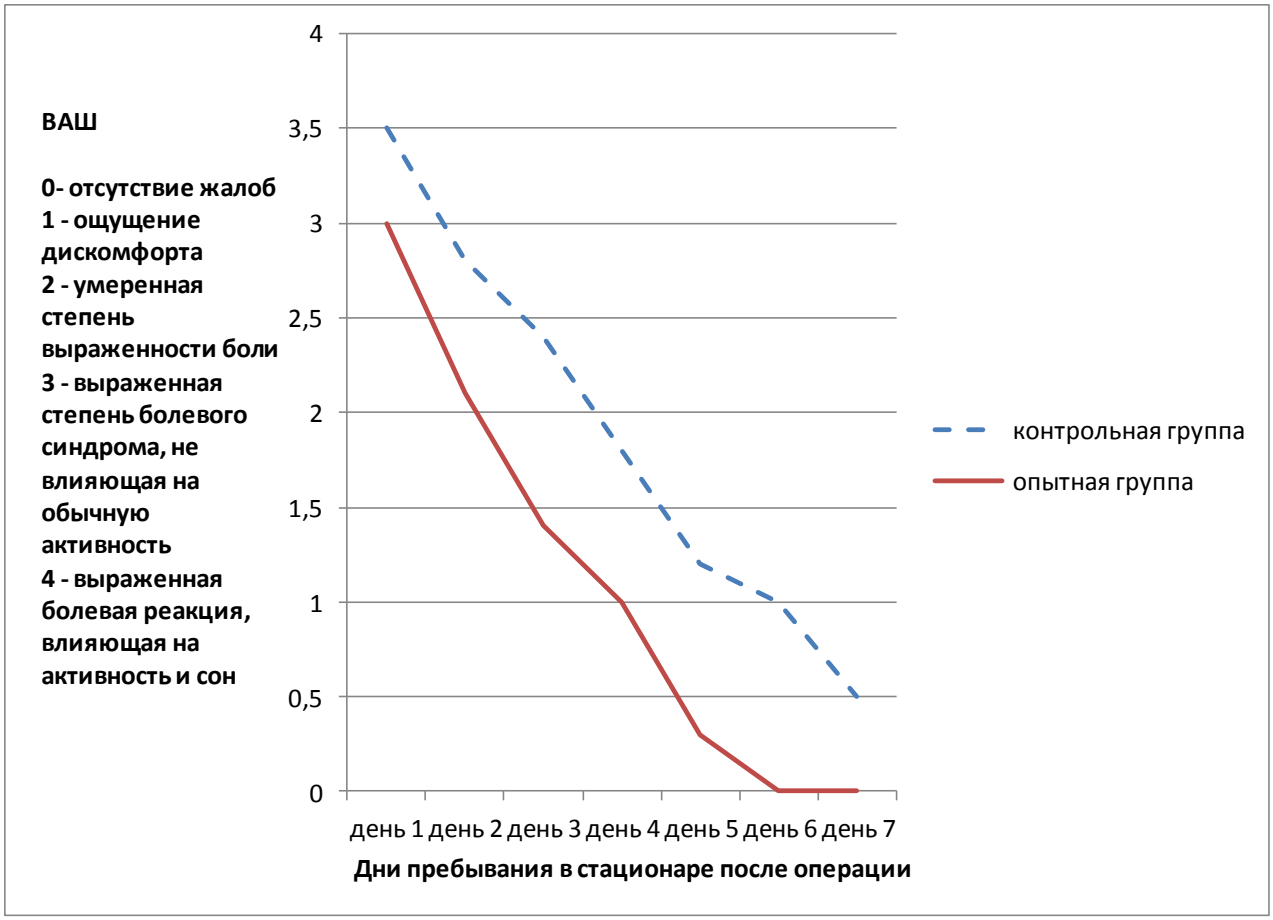

В случаях применения препарата больные отмечали более быстрое, по сравнению с контрольной группой, купирование отечно- болевого синдрома и нормализацию общего состояния.

В качестве лабораторных критериев эффективности препарата использовались данные клинического анализа крови и некоторые биохимические показатели, которые определялись ежедневно в течение 8 дней в обеих группах.

Результаты применения «L-лизина эсцината» в острой фазе посттравматического периода на верхнечелюстных пазухах показали, что у пациентов получавших данный препарат в течение 8 дней комплексной противоотечной терапии в раннем послеоперационном периоде, выраженный болевой синдром развивался значительно реже по сравнению с пациентами контрольной группы, отек щечной

области исчезал на 5 сутки; нормализовалась общая и местная температура. У больных контрольной группы отек полностью исчез на 10-11-е сутки, отмечался более длительный и интенсивный болевой синдром, а так явления общей и местной гипертермии.

Ослабление болевого синдрома у пациентов основной группы наблюдалось уже через 8-12 часов с дальнейшим его снижением до третьего дня (в контрольной группе на 5-7 сутки), что позволило уменьшить пребывание больных в стационаре. Высокая противоотечная эффективность наблюдалась у 74% пациентов, удовлетворительная у 26%. Побочных эффектов и аллергических реакций при использовании «L-лизина эсцината» у пациентов основной группы не было зарегистрировано, как и влияние комплексного лечения на показатели центральной гемодинамики. Динамика показателей клинического анализа крови отображены в таблицах 19 и 20.

Согласно результатам анализа лабораторных показателей при использовании препарата «L-лизина эсцината» не наблюдалось статистически значимого влияния на общеклинические лабораторные показатели крови, что указывает на безопасность данного препарата и хорошую его переносимость. Нами отмечено лишь увеличение количества лимфоцитов, что подтверждает его иммунокоррегирующее действие и направленность на предотвращение развития воспалительной реакции.

По данным биохимических исследований отмечено, что при применении препарата, нормализуется уровень фибриногена, снижается активность щелочной фосфатазы, уровень сиаловых кислот и глюкозы крови. Данное обстоятельство подтверждает противовоспалительное действие «L-лизина эсцината» и его положительное влияние на трофику тканей.

В то же время достоверных расхождений в содержании креатинина, билирубина, общего белка, кальция, активности трансаминаз, холестерина, а так же большинства показателей коагулограммы мы после применения «L-лизина эсцината» не обнаружили.

Таблица 21

Динамика показателей клинического анализа крови у больных обеих групп

Группа паци-ентов	Показатели	Этапы исследования				
		1 день	3 день	6 день	7 день	8 день
Основная	Эритроциты, $x10^{12}$/л	4,2±0,8	4,0±0,4	4,0±0,4	3,9±0,3	4,1±0,2
	Лейкоциты, x10	6,3±1,4	7,4±1,6	8,6±1,2	8,3±1,4	8,1±1,3
	Эозинофилы,%	1,2±0, 7	2,1±0,8	1,6±0,8	2,1±1,5	1,6±0,8
	Палочкоядерные,%	5,3±2,5	4,9±3,8	4,6±3,1	2,8±1,5	2,8±1,2
	Сегментоядерные,%	61,2±6,8	63,1±7,3	64,9±9,1	64,9±7, 6	65,9±7, 6
	Лимфоциты,%	22,2±5,1	26,9±7,2	28,4±8,7	29,3±5,1	30,8±3,4
	Моноциты,%	4,8±2,0	5,6±1,7	4,5±1,4	5,2±2,1	5,1±1,6
Контрольная	Эритроциты, $x10^{12}$/л	4,2±0,7	4,0±0,3	4,2±0,5	4,1±0,3	4,2±0,6
	Лейкоциты, x10	6,6±2,1	8,3±2,1	8,1±1,3	8,8±1,3	9,6±0,8
	Эозинофилы,%	1,3±1,0	1,9±1,2	1,4±0,5	1,0±0,3	1,5±1,2
	Палочкоядерные,%	3,5±2,2	3,2±2,3	4,0±2,7	3,9±1,9	4,3±1,7
	Сегментоядерные,%	67,5±5,6	67,9±6,4	71,1±5,9	69,4±5,2	63,3±7, 7
	Лимфоциты,%	21,3±6,7	22,4±7, 7	20,7±7, 6	20,4±6,6	23,8±7, 6
	Моноциты,%	6,3±2,1	5,5±4,5	5,6±2,4	5,6±0,8	5,9±1,1

Таблица 22

Динамика биохимических показателей крови у больных обеих групп

Группа паци-ентов	Показатели	Этапы исследования				
		1 день	3 день	6 день	7 день	8 день
Основная	Сиаловые кислоты, N (620- 730 мг/л)	4,2±0,8	4,0±0,4	3,0±0,4	3,0±0,3	2,9±0,2
	Скорость оседания эрит-роцитов, N (5-10 мм/ч)	6,3±1,4	7,4±1,6	8,6±1,2	8,3±1,4	8,1±1,3
	Хондроитинсульфаты	1,2±0,7	2,1±0,8	1,6±0,8	2,1±1,5	1,6±0,8
	Щелочная фосфотаза	5,3±2,5	4,9±3,8	4,6±3,1	2,8±1,5	2,8±1,2
Контроль-ная	Сиаловые кислоты	4,2±0,7	4,0±0,3	4,2±0,5	4,1±0,3	4,2±0,6
	Скорость оседания эрит-роцитов	6,6±2,1	8,3±2,1	8,1±1,3	8,8±1,3	9,6±0,8
	Хондроитинсульфаты	1,3±1,0	1,9±1,2	1,4±0,5	1,0±0,3	1,5±1,2
	Щелочная фосфотаза	3,5±2,2	3,2±2,3	4,0±2,7	3,9±1,9	4,3±1,7

Исследование уровня глюкозы в крови, продемонстрировало его некоторое снижение с 5,16±0,7 до 4,3±0,5 ммоль/л. На фоне действия «L-лизина эсцината»

снижались концентрация хондроитинсульфатов и активность щелочной фосфотазы, что свидетельствовало об улучшении трофических процессов в тканях, так же проявлялся общий противовоспалительный эффект.

Переносимость препарата определяли на основании субъективных данных, о которых больные сообщали самостоятельно, а также с учетом результатов клинических, инструментальных и лабораторных методов исследования. Все больные, получающие курс лечения «L-лизин эсцинатом», завершили его без осложнений, мы не отметили у них ни системных, ни местных сосудистых реакций. Указанные обстоятельства позволили нам практически полностью отказаться от применения в послеоперационном периоде гормональных препаратов. Позитивные изменения в лечении у опытной группы больных позволили нам сократить им время пребывания в стационаре в среднем на 2 койко-дня. Таким образом, в результате исследования эффективности применения «L-лизина эсцината» было получено подтверждение его противоотечного, противоболевого и противовоспалительного эффекта, что позволило рекомендовать применение этого препарата при хирургических вмешательствах на верхнечелюстной пазухе и дальнейшее изучение его действия при других оториноларингологических операциях.

Применение «L-лизина эсцинат» в послеоперационном периоде позволило стабилизировать больных в кратковременные сроки.

Период послеоперационной реабилитации настолько сократился, что пациенты сами включались в активный жизненный ритм значительно раньше обычного (от 3 до 4 дней).

Длительность пребывания в стационаре уменьшилась на 3 койко-дня. Учитывая стоимость 1 койко- дня в больнице, в пределах 1200- 1300 рублей, - уменьшает экономические расходы на лечение одного больного в 3900 рублей.

5. 9. Сравнительный анализ эффективности различных методов хирургического лечения кист верхнечелюстных пазух

В этой главе мы провели сравнительный анализ эффективности различных

методов хирургического лечения кист верхнечелюстных пазух, а так же разработанного комплексного щадящего метода хирургического вмешательства при данной патологии с применением высокочастотной радиоволновой хирургии с пластикой дефекта передней стенки верхнечелюстной пазухи «ЭКОФЛОНОМ».

На протяжении 5 лет, 174 больным с кистами верхнечелюстных пазух, находившихся на стационарном лечении в ЛОР отделении РГБ ЛПУ «КЧРКБ» г. Черкесска, проведено комплексное хирургическое лечение. Всем больным после тщательного обследования по стандарту, приведенному в главе 2, было проведено хирургическое лечение. При этом хирургические подходы к верхнечелюстной пазухе проводились по различным методикам, которые приведены в таблице 23.

Таблица 23

Применяемые методы хирургического подхода к верхнечелюстной пазухе

Методы хирургического подхода к верхнечелюстной пазухе	Мужчин		Женщин		Всего	
	абс.	%	абс.	%	абс.	%
Гайморотомия по методу Калдвелл-Люка	20	11,5	14	8,0	34	19,5
Эндоскопическая интраназальная микрогайморотомия через средний носовой ход	10	5,7	6	3,5	16	9,2
Эндоскопическая микрогайморотомия через нижний носовой ход	12	6,9	6	3,5	18	10,4
Эндоскопическая щадящая «микрогайморотомия» через переднюю стенку верхнечелюстной пазухи	25	14,4	10	5,7	35	20,1
Эндоскопическая микорогайморотомия с использованием высокочастотной радиоволновой хирургии и пластики дефекта передней стенки верхнечелюстной пазухи «ЭКОФЛОНОМ»	58	33,3	13	7,5	71	40,8
Всего	125	71,8	49	28,2	174	100

Как видно из таблицы 23, гайморотомия по методу Колдуэлла–Люка нами проведена 34(19,5%) больным, эндоскопическая интраназальная микрогайморотомия через средний носовой ход 16 (9,2%) больным, эндоскопическая интраназальная гайморотомия через нижний носовой ход – 18 (10,4%) больным, эндоскопическая щадящая «микрогайморотомия» через переднюю стенку верхнечелюстной пазухи – 35 (40,8%) больным, эндоскопическая микрогайморотомия с

использованием высокочастотной радиоволновой хирургии и пластики дефекта передней стенки верхнечелюстной пазухи «ЭКОФЛОНОМ» – 71 (40,8%) больным.

Рассматривая данные по таблице 24, классический метод Колдуэлла-Люка не физиологичен.

Таблица 24

Сравнительный анализ эффективности различных методов хирургического подхода к верхнечелюстной пазухе в зависимости от субъективных и объективных данных

Методы хирургического подхода к верхнечелюстной пазухе	Субъективные данные		Объективные данные		
	Носовое дыхание	Боль в послеоперационное ране	Отек щечной области	Состояние слизистой оболочки полости носа	Времямукоцилиарного транспорта до и после лечения
Гайморотомия по методу Калдвелл-Люка	Затруднено в течении 10 дней	Сохраняется в течении 14 дней	Наблюдается в течении 15 дней	Гиперемия и оте слизистой в течении 10 дней	До 38 мин После 36 мин
Эндоскопическая интраназальная микрогайморотомия через средний носовой ход	Затруднено в течении 8 дней	Сохраняется в течении 6 дней	Не наблюдается	Гиперемия и оте слизистой в течении 12 дней	До 38 мин После 34 мин
Эндоскопическая микрогайморотомия через нижний носовой ход	Затруднено в течении 7 дней	Сохраняется в течении 6 дней	Не наблюдается	Гиперемия и оте слизистой в течении 9 дней	До 38 мин После 32 мин
Эндоскопическая щадящая «микрогайморотомия» через переднюю стенку верхнечелюстной пазухи	Затруднено в течении 7 дней	Сохраняется в течении 9 дней	Наблюдается в течении 8 дней	Гиперемия и оте слизистой в течении 10 дней	До 38 мин После 32 мин

Методы хирургического подхода к верхнечелюстной пазухе	Субъективные данные		Объективные данные		
	Носовое дыхание	Боль в послеоперационное ране	Отек щечной области	Состояние слизистой оболочки полости носа	Времямукоцилиарного транспорта до и после лечения
Эндоскопическая микорогайморотомия с использованием высокочастотной радиоволновой хирургии и пластики дефекта передней стенки верхнечелюстной пазухи «ЭКОФЛОНОМ»	Затруднено в течении 4 дней	Сохраняется в течении 2 дней	Наблюдается в течении 1 дня	Гиперемия и оте слизистой в течении 3 дней	До 38 мин После 23 мин

Метод окончательно нарушает архитектонику полости носа, что способствует развитию атрофического процесса в слизистой оболочке и ведет к утрате защитных функций эпителия носа, секреторной и двигательной функции мерцательного эпителия в том числе.

Так же, при выполнении радикальной операции по традиционной методике не проводится осмотр естественного выводного отверстия пазухи, не анализируются состояние средней носовой раковины и анатомических структур, формирующих остиомеатальный комплекс, которые могут приводить к блокаде соустья пазухи, открывающегося в средний носовой ход.

По нашему мнению, как бы радикально не была выполнена вышеуказанная операция, всегда имеется риск рецидива заболевания из-за персистенции воспалительного процесса

Эндоскопические методы хирургического лечения кист верхнечелюстных пазух позволили нам щадяще вскрыть пораженную пазуху, восстановить дренаж, аэрацию, в большинстве случаев удалить патологическое содержимое. Эндоназальные доступы реже осложнялись невралгией ветвей тройничного нерва,

практически не давали реактивного отека мягких тканей лица и обеспечивали надежный дренаж оперированной пазухи, по сравнению с классическим методом Калдвелла–Люка.

Однако, в зависимости от расположения в верхнечелюстной пазухе, эндоназальное удаление небольшой кисты, расположенной в передне- медиальных отделах верхнечелюстной пазухи, часто требовало наложения небольшого отверстия в среднем носовом ходе, значительного расширения верхнечелюстного соустья кпереди, что приводило к нарушению мукоциллиарного транспорта и лимфоотока в оперированной пазухе. В этих случаях, более оправданным выглядел «щадящий» метод вскрытия верхнечелюстной пазухи через переднюю стенку.

В таблице 25 указана локализация кист в верхнечелюстных пазухах у больных.

Таблица 25

Локализация кист в верхнечелюстных пазухах

Локализация	Правая верхнечелюстная пазуха		Левая верхнечелюстная пазуха		Обе верхнечелюстные пазухи		Всего	
	Абс	%	абс	%	абс	%	абс	%
На нижней стенке	19	28,4	9	13,4	2	3,0	30	44,8
На верхней стенке	1	1,5	1	1,5	1	1,5	3	4,5
На латеральной стенке	2	3,0	2	3,0	3	4,5	7	10,5
На задней стенке	4	5,9	2	3,0	2	3,0	8	11,9
На передней стенке	1	1,5	6	8,9	1	1,5	8	11,9
На медиальной стенке	2	3,0	7	10,4	2	3,0	11	16,4
Всего	29	43,3	27	40,3	11	16,4	67	100

Из таблицы 25 видно, что киста в большинстве случаев локализуется на нижней стенке – у 30 (28,4%) больных, на верхней стенке – у 3 (4,5%) больных, на латеральной стенке – у 7 (10,5%) больных, на задней стенке – у 8 (11,9%) больных, на передней стенке – у 8 (11,9%) больных, на медиальной стенке – у 11 (16,4%) больных.

По нашему мнению, локализация кисты в верхнечелюстной пазухе имеет большое значение так, как определяет протекание патологического процесса, вли-

яет на симптоматологию и ставит конкретные задачи перед хирургом, во многом определяя хирургический доступ. При достаточном опыте хирурга эндоназальный доступ оправдан при удалении кист, прикрепляющихся на верхней 2/3, задне-нижней, а так же на верхней стенках, в ее латеральных отделах, а так же в области естественного соустья, такая локализация составляет примерно 60% всех кист верхнечелюстных пазух. При кистах, расположенных на передней и медиальной стенках, а так же в альвеолярной бухте (примерно 40%) эндоназальный доступ дает возможность удалить кисту лишь в половине случаев.

6.0. Алгоритм хирургического лечения кист околоносовых пазух

На основании практического опыта хирургического лечения большой группы больных с кистами верхнечелюстных пазух, нами внесены изменения во все этапы хирургического лечения. Мы предложили следующий, на наш взгляд, оптимальный алгоритм хирургического лечения кист верхнечелюстных пазух:

Киста верхнечелюстной пазухи

↓

Операционный доступ: одним из лучших, на наш взгляд явился «минидоступ» через переднюю стенку верхнечелюстной пазухи с помощью стоматологических фрез

↓

Видеоэндоскопический контроль за состоянием стенок верхнечелюстной пазухи и ее естественного соустья, удаление оболочки кисты при помощи радиоволновой хирургии, которая с минимальной травмой действует на окружающие ткани слизистой оболочки верхнечелюстной пазухи

↓

Послеоперационное закрытие дефекта передней стенки верхнечелюстной пазухи «экофлоном»

↓

Использование «L-лизина эсцинат» для профилактики отечно- болевого синдрома в послеоперационном периоде

Таким образом, сравнительный анализ хирургического лечения кист верхнечелюстных пазух, при применении разработанного нами комплексного метода хирургического лечения с традиционными методами хирургического лечения, показал более высокую его эффективность, по сравнению с традиционными методами хирургического лечения, что подтверждено результатами эндоскопического осмотра, функциональных тестов, компьютерной томографии и результатов наблюдения за больными в течение 3 лет.

Отмечена экономическая эффективность предложенного комплексного метода хирургического лечения кист верхнечелюстных пазух.

ЗАКЛЮЧЕНИЕ

Северо-Кавказский Федеральный округ является особой климатогеографической зоной, в которой, по данным различных эпидемиологических исследований, распространенность аллергических заболеваний чрезвычайно высока. Данная проблема является актуальной и по отношению к ЛОР- патологии, а особенно выражено отражается на состоянии околоносовых пазух. Наличие инфекционного и аллергического факторов в патогенезе кист околоносовых пазух подразумевает возможность региональных особенностей проявления заболевания.

Несмотря, на многочисленные работы, посвященные влиянию экологии на верхние дыхательные пути, практически не освящены аспекты воздействия неблагоприятных факторов внешней среды на состояние слизистой оболочки околоносовых пазух. Ежегодный рост заболеваемости кистами околоносовых пазух в Карачаево-Черкесской Республике, Ставропольском крае, Республике Дагестан и Республике Северная Осетия способствовал изучению распространенности данной патологии в вышеперечисленных районах. Проведенный анализ показал, что количество больных с кистами околоносовых пазух имеет прямую зависимость от неблагоприятных факторов внешней среды анализируемых территорий с тенденцией к росту на 1-1,5% в год от общего числа госпитализированных больных с ЛОР- патологией.

Статический анализ структуры заболеваемости ЛОР- органов за период 2002-2008 годы, позволил определить удельный вес пациентов с кистозным поражением околоносовых пазух, который составил 2,96%. Установлено, что уровень заболеваемости кистами околоносовых пазух городского населения превалирует над таковым в сельской местности, что связано с повышенной антигенной нагрузкой в крупных промышленных центрах.

За период 2002-2008 годы в ЛОР- отделении РГБ ЛПУ «КЧРКБ» было проведено комплексное обследование и хирургическое лечение 174 пациентов с кистами верхнечелюстных пазух носа. Обследование включало эндоскопический осмотр полости носа, лучевые и ультразвуковые методы исследования, определе-

ние водородного показателя секрета слизистой оболочки полости носа и иммунологическое исследование уровня Jg A, Jg M, Jg G. У всех (100%) обследованных пациентов с кистами околоносовых пазух были выявлены те или иные, анатомические изменения внутриносовых структур, которые в большинстве случаев носили сочетанный характер. Необходимость выявления анатомической патологии внутриносовых структур у больных с кистами верхнечелюстных пазух связана не только с установлением причины заболевания, но и с выбором лечебной тактики. Одномоментное удаление кисты в верхнечелюстной пазухе и микрохирургические вмешательства на структурах остиомеатального комплекса, являются мерой профилактики формирования или рецидива хронического процесса в ней.

У больных с кистами верхнечелюстных пазух выявлено увеличение числа Ig G и Ig M, снижение Ig A. Повышение концентрации Ig G, снижение содержания Ig A, что свидетельствует о достаточно активном течении воспалительного процесса и нарушениях на «первой линии» защитных барьеров.

Проведенный метод исследования позволил подтвердить аллергический генез у 50 (28,7%) больных с кистами верхнечелюстных пазух.

Из 67 (39%) больных при гистологическом исследовании после оперативного лечения, ложные кисты верхнечелюстных пазух обнаружены - у 40 (60%) больных, истинные – у 17 (25%) больных, одонтогенные – у 10 (15%) больных. У больных с ложными кистами верхнечелюстных пазух, наблюдались такие симптомы как: головная боль в проекции пораженной пазухи, ринорея, стекание слизи по задней стенке глотки и затруднение носового дыхания.

Самой частой локализацией головной боли, обусловленной ложной кистой верхнечелюстной пазухи, являлась лобная область (40%). Следует отметить, что после оперативного лечения достоверно снижалась частота и интенсивность боли именно в области лба (сохранение симптомов отмечено в 2 случаях из 20).

У 8 (40%) больных была жалоба на головную боль в области лба на стороне кисты при одностороннем поражении пазухи, у 2 (10%) больных отмечалась головная боль на противоположной стороне, т. е. там, где кисты не было. В основном головная боль на стороне, противоположной локализации кисты, наблюда-

лась у больных с комплексом аллергических реакций; у 6 (30%) больных головную боль была по середине лба при двусторонней локализации кист. Кроме локализации головной боли в области лба, некоторые больные жаловались на боли в области затылка, темени, виска; значительное число больных отмечали тяжесть в голове, 2 (10%) больных указывали на чувство «ощущение давления» на глаза.

Головная боль более характерна не для ретенционных кист, а для лимфангиэктатических.

Выявлена зависимость интенсивной головной боли у больных с кистами верхнечелюстных пазух в большей степени от гистологического происхождения и в меньшей- от локализации в верхнечелюстной пазухе.

Всем пациентам было выполнено хирургическое лечение с использованием различных оперативных доступов. В 19,5% гайморотомия по методу Калдуэлл-Люка. Метод окончательно нарушает архитектонику полости носа, что способствует развитию атрофического процесса в слизистой оболочке и ведет к утрате защитных функций эпителия носа, секреторной и двигательной функции мерцательного эпителия в том числе.

Так же, при выполнении радикальной операции по традиционной методике не проводится осмотр естественного выводного отверстия пазухи, не анализируются состояние средней носовой раковины и анатомических структур, формирующих остиомеатальный комплекс, которые могут приводить к блокаде соустья пазухи, открывающегося в средний носовой ход.

По нашему мнению, как бы радикально не была выполнена вышеуказанная операция, всегда имеется риск рецидива заболевания из-за персистенции воспалительного процесса

В 9,2% и 10,4% была выполнена эндоскопическая интраназальная микрогайморотомия через средний и нижний носовые ходы соответственно. Эндоскопические методы хирургического лечения кист верхнечелюстных пазух позволили нам щадяще вскрыть пораженную пазуху, восстановить дренаж, аэрацию, в большинстве случаев удалить патологическое содержимое. Эндоназальные доступы реже осложнялись невралгией ветвей тройничного нерва, практически не

давали реактивного отека мягких тканей лица и обеспечивали надежный дренаж оперированной пазухи, по сравнению с классическим методом Калдвелла- Люка.

Однако, в зависимости от расположения в верхнечелюстной пазухе, эндоназальное удаление небольшой кисты, расположенной в передне- медиальных отделах верхнечелюстной пазухи, часто требовало наложения небольшого отверстия в среднем носовом ходе, значительного расширения верхнечелюстного соустья кпереди, что приводило к нарушению мукоциллиарного транспорта и лимфоотока в оперированной пазухе. В этих случаях, более оправданным выглядел «щадящий» метод вскрытия верхнечелюстной пазухи через переднюю стенку.

Таким образом, локализация кисты в верхнечелюстной пазухе имеет большое значение так, как определяет протекание патологического процесса, влияет на симптоматологию и ставит конкретные задачи перед хирургом, во многом определяя хирургический доступ. При достаточном опыте хирурга эндоназальный доступ оправдан при удалении кист, прикрепляющихся на верхней 2/3, задне-нижней, а так же на верхней стенках, в ее латеральных отделах, а так же в области естественного соустья, такая локализация составляет примерно 60% всех кист верхнечелюстных пазух. При кистах, расположенных на передней и медиальной стенках, а так же в альвеолярной бухте (примерно 40%) эндоназальный доступ дает возможность удалить кисту лишь в половине случаев.

60,9% пациентам с кистами верхнечелюстных пазух было проведено хирургическое лечение «минидоступом» через переднюю стенку верхнечелюстной пазухи.

У 35% пациентов была проведена эндоскопическая «микрогайморотомия» с использованием высокочастотной радиоволновой техники, пластикой дефекта передней стенки верхнечелюстной пазухи «ЭКОФЛОНОМ» и «L-лизина эсцинат»для купирования отечно-болевого синдрома.

Использование «ЭКОФЛОНА» впервые в оториноларингологической практике позволило: восстанавливать костный дефект, без опасения его отторжения и инфицирования раны; материал из пористого тетрафторэтилена удобен для моделирования, его пластичность и способность сохранять

стабильность положения без особой фиксации, выгодно отличает его от других материалов; он положительно себя зарекомендовал для замещения костной ткани при операциях на верхнечелюстных пазухах и может быть рекомендован для более широкого применения в ринохирургии после дальнейшего наблюдения и оценки отдаленных результатов его применения; он устойчив к инфекциям, хорошо интегрируется в окружающие ткани и, более того, уже через 12-15 месяцев полностью растворяется и замещается собственной тканью пациента, от искусственного материала не остается и следа, а значит, нет необходимости в повторной операции для его удаления.

На фоне действия «L-лизина эсцината» снижалась концентрация хондроитинсульфатов и активность щелочной фосфотазы, что свидетельствовало об улучшении трофических процессов в тканях, так же проявлялся общий противовоспалительный эффект.

Переносимость препарата определялась на основании субъективных данных, о которых больные сообщали самостоятельно, а также с учетом результатов клинических, инструментальных и лабораторных методов исследования. Все больные, получающие курс лечения «L-лизин эсцинатом», завершили его без осложнений, мы не отметили у них ни системных, ни местных сосудистых реакций. Указанные обстоятельства позволили нам практически полностью отказаться от применения в послеоперационном периоде гормональных препаратов. Таким образом, в результате исследования эффективности применения «L-лизина эсцината» было получено подтверждение его противоотечного, противоболевого и противовоспалительного эффекта, что позволило рекомендовать применение этого препарата при хирургических вмешательствах на верхнечелюстной пазухе и дальнейшее изучение его действия при других оториноларингологических операциях.

Предложенный нами алгоритм хирургического лечения больных кистами верхнечелюстных пазух, включающий радиоволновое воздействие на ткани, пластику передней стенки пазухи пористым материалом тетрафторэтилена, купирование отчено- болевого синдрома в послеоперационном периоде «L- лизина эсци-

нат», способствует повышению эффективности лечения заболевания, сокращая сроки пребывания в стационаре до 3 койко- дней, повышая качество жизни в послеоперационном периоде.

Это обусловлено возможностью щадящего симультанного выполнения санирующих операций на верхнечелюстных пазухах, структурах остиомеатального комплекса и полости носа, что привело к значительному снижению рецидивов заболевания, а применение «L-лизина эсцината» позволило уменьшить отечно- болевой синдром и сократить период послеоперационной реабилитации пациентов.

ВЫВОДЫ

В структуре ЛОР-заболеваемости некоторых районов Северо-Кавказского Федерального округа за 2002-2008 годы, удельный вес пациентов с кистозным поражением околоносовых пазух составил 2,96% от общего числа заболеваний уха, горла и носа. На первом месте по распространенности кист околоносовых пазух стоит Республика Дагестан – 3,3%, в котором показатель уровня загрязненности почвы и атмосферного воздуха наибольший среди исследуемых. На втором месте – Ставропольский край – 3,2%, где отмечается высокий уровень выбросов загрязняющих веществ в окружающую среду. На третьем месте – Республика Северная Осетия – 2,7% с более благоприятной экологической обстановкой, чем в вышеуказанных регионах. На четвертом месте – Карачаево-Черкесская Республика – 2,2%, низкий уровень заболеваемости кистами околоносовых пазух объясняется менее развитой промышленностью и сельским хозяйством.

Изучение клинической эпидемиологии кист околоносовых пазух в некоторых регионах Северо-Кавказского Федерального округа статистически достоверно определяет четкую взаимосвязь между отрицательным влиянием антропогенных факторов окружающей среды и распространенностью кист околоносовых пазух.

Анализ результатов оптической эндоскопии полости носа показал наличие нарушения архитектоники внутриносовых структур почти у 100% больных с кистами околоносовых пазух, которые у 56% больных носили сочетанный характер. Сочетание одномоментного удаления кисты в верхнечелюстной пазухе и микрохирургического вмешательства на структурах остиомеатального комплекса, служит мерой профилактики формирования и рецидивов хронического воспалительного процесса.

Комплексный метод хирургического лечения больных кистами верхнечелюстных пазух, включающий радиоволновое воздействие на ткани, пластику передней стенки пазухи пористым материалом тетрафторэтилена, купирование отчено- болевого синдрома в послеоперационном периоде «L- лизина эсцинат»,

способствует повышению эффективности лечения заболевания, сокращая сроки пребывания в стационаре до 3 койко- дней, повышая качество жизни в послеоперационном периоде.

Применение разработанного алгоритма выбора тактики лечения больных кистами верхнечелюстных пазух позволяет максимально щадяще провести хирургическое вмешательство, уменьшив риск послеоперационных осложнений.

ПРАКТИЧЕСКИЕ РЕКОМЕДАЦИИ

В районах с развитой промышленностью, где загрязнение атмосферного воздуха, почвы и воды, превышает допустимые нормы, необходимо периодически проводить профилактические осмотры населения с участием ЛОР- врача с целью своевременного выявления патологии околоносовых пазух.

При проведении профилактических осмотров и обследовании больных кистами околоносовых пазух необходимо выявлять нарушения анатомического строения внутриносовых структур для проведения их своевременной хирургической коррекции.

При выборе тактики хирургического лечения больных кистами верхнеечелюстных пазух (использование эндоназальных или экстраназальных подходов), необходимо учитывать локализацию патологического процесса, анатомические особенности строения носа и околоносовых пазух пациента.

Больным с кистами верхнечелюстных пазух рекомендовано использовать предложенный нами алгоритм хирургического лечения, включающий: 1) операционный «минидоступ» через переднюю стенку верхнечелюстной пазухи с помощью стоматологических фрез, 2) эндоскопический осмотр всех стенок операционной полости и полости носа, 3) использование радиоволнового хирургического воздействия на ткани, 4) пластику послеоперационного дефекта передней стенки верхнечелюстной пазухи при помощи «Экофлона», 5) использование «L-лизина эсцината», с целью профилактики отечно-болевого синдрома в послеоперационном периоде.

СПИСОК ИСПОЛЬЗОВАННОЙ ЛИТЕРАТУРЫ

1. Абдулкеримов Х. Т. Наш опыт лечения полипозных риносинуситов / Х. Т. Абдулкеримов, О. В. Салий // Рос. ринол. (Мат. ежегодн. конф. ринологов). – 2006. – №2. – С. 2.
2. Адо А. Д. Неиммунологическая аллергия / А. Д. Адо // Патол. физиол. и эксперим. терапия. – 1983. – №4. – С. 9-13.
3. Азнаурян В. А. Экспериментально-морфологическое обоснование применения костно-матричных трансплантатов при дефектах костей носа / В. А. Азнаурян // Вестн. оторинолар. – 2004. – №3. – С. 24-26.
4. Аллергические заболевания верхних дыхательных путей / Б. С. Преображенский, Л. Б. Дайняк, Д. Н. Тарасов, М. Р. Богомильский // «Аллергические заболевания верхних дыхательных путей». Сб. науч. тр. – М., 1969. – С. 132-142.
5. Анютин Р. Г. Наш взгляд на современную классификацию ринитов / Р. Г. Анютин, А. М. Корниенко // Рос. ринол. – 1997. – №2. – С. 7-7.
6. Апостолиди К. Г. Сравнительная оценка эффективности методов эндоскопической микрохирургии и классических методов микрохирургиипри заболеваниях полости носа и околоносовых пазух: автореф. дис. д-ра мед. наук / К. Г. Апостолиди. – М., 1998. – 42-44 с.
7. Арефьева Н. А. Иммунный статус небных миндалин и методы его оценки: Метод. рек / Н. А. Арефьева, Л. Ф. Азнобаева – Уфа, 1997. – С. 23-23.
8. Арефьева Н. А. Иммунопатология и проблемы иммунотерапии в ринологии / Н. А. Арефьева. – Уфа, 1997. – 120 с.
9. Арефьева Н. А. Патогенез, клиника и лечение различных форм ринита и риносинусита с рецидивирующим течение: автореф. дис... . д-ра мед. наук. / Н. А. Арефьева. – М., 1990. – 33 с.
10. Аткарская А. А. К вопросу о физиологии придаточных пазух носа / А. А. Актарская // Жур. ушн., нос. и горл. бол. – 1925. – №5 - 6. - С. 274-295.
11. Ашмарин М. П. Некоторые особенности микрогайморотомии / М. П. Ашмарин, Ю. Г. Александров // Новости оторинолар. и логопатол. – 1998. – №3. – С. 77.

12. Ашмарин М. П. Некоторые особенности микрогайморотомии / М. П. Ашмарин // Новости оторинолар. и логопатол. – 1998. – №3 (15). – С. 77.

13. Ашмарин М. П. Щадящий вариант вскрытия верхнечелюстной пазухи / М. П. Ашмарин // Рос. ринол. – 1999. – №2. – С. 38-39.

14. Богданов В. В. Комбинированная пластика дефектов лобной области / В. В. Богданов, А. Г. Балабанцев // Рос. ринол. – 2006. – №2. – С. 137-138.

15. Боенко Д. С. Эндоскопическое хирургическое лечение неопухолевых заболеваний верхнечелюстных пазух / Д. С. Боенко // Совр. вопр. аудиологии и ринологии. – М., 2000. – С. 49-50.

16. Бокштейн Ф. С. Внутриносовая хирургия / Ф. С. Бокштейн. – М.: Медгиз, 1956. – 231 с.

17. Брускина А. В. Способ пластики дефекта передней стенки верхнечелюстной пазухи / А. В. Брускина. – Патент РФ № 2159586, опубл. 27.11.2000.

18. Бурлакова Е. Б. Перекисное окисление мембранных липидов и природные антиоксиданты / Е. Б. Бурлакова, И. Г. Храпова // Успехи химии. – 1985. – № 9. – С. 1540-1558.

19. Быканова Т. Г. Консервативное и хирургическое лечение одонтогенных верхнечелюстных синуситов: автореф. дис… . канд. мед. наук / Т. Г. Быканова.– СПб., 2003. – 22 с.

20. Быкова В. П. Лимфоэпителиальные органы в системе местного иммунитета слизистых оболочек / В. П. Быкова // Архив патологии. – 1995. – Вып. 1. – С. 11-16.

21. Быкова В. П. Слизистая оболочка носа и околоносовых пазух как иммунный барьер верхних дыхательных путей / В. П. Быкова // Рос. ринол. – 1993. – №1. – С. 40-46.

22. Быкова В. П. Лимфоэпителиальные органы в системе местного иммунитета слизистых оболочек / В. П. Быкова // Архив патологии. – 1995. – № 1. – С. 11-16.

23. Васильев А. И. Об аллергической природе кистоподобных образованийслизистой оболочки гайморовых пазух / А. И. Васильев // Журн. ушн., нос. и горл. бол. – 1963. – №1. – С. 20-23.

24. Васильев А. И. О кистоподобных образованиях лобных пазух аллергической природы / А. И. Васильев, З. И. Нихамкин // Вестн. оторинолар. – 1965. – №1. – С. 63-65.

25. Вафина Е. А. Ферментативный статус лейкоцитов в комплексе с иммунологическими показателями у больных с хроническим полипозным риносинуситом / Е. А. Вафина // Мат. XVI съезда оторинолар. РФ. – Сочи, 2001. – С. 527-529.

26. Вебер Р. Регенеративные процессы после эндоназальных операций на околоносовых пазухах / Р. Вебер, П. Кеерль // Рос. ринол. – 1997. – №4. – С. 16-28.

27. Ведение предоперационного и послеоперационного периода при функциональных внутриносовых хирургических вмешательствах / А. С. Лопатин [и др.]– М.: ГНВЦ Медцентра УД Президента РФ, 1998. – 12 с.

28. Владимирова Е. Б. Динамика репаративных процессов в верхнечелюстных пазухах после радикального хирургического лечения / Е. Б. Владимирова // Вестн. оторинолар. – 2002. – №4. – С. 11-14.

29. Волков А. Г. Значение местной иммунной терапии в комплексном лечении полипозных риносинуситов / А. Г. Волков, О. А. Рябцева, С. Л. Трофименко // «Мат. IV Общеросс. ежегодной конф. оторинолар.– М., 2005. – С. 128-129.

30. Волков А. Г. Корундовая керамика в пластике передних стенок околоносовых пазух / А. Г. Волков // «Наука и практика на рубеже веков»: сб. мед. науч. работ. – Ростов н/Д., 2000. – С. 53-54.

31. Волков А. Г. Наши исследования титановой сетки для закрытия дефектов стенок лобных пазух / А. Г. Волков // «Совр. аспекты и перспективы развития в оторинолар.»: Мат. Юбилейн. Всерос. науч. -практ. конф. . – М., 2005. – С. 5.

32. Волков А. Г. Новый способ комбинированного лечения полипозного риносинусита / А. Г. Волков, О. А. Рябцева // Сб. мат. мед. науч. -практ. конф., посв. 80-летию горбольницы №1. – Ростов н/Д., 2002. – С. 31.

33. Волков А. Г. Щадящие принципы в диагностике и лечении заболеваний околоносовых пазух (изобретательская и научная работа) / А. Г. Волков // Тез. докл. I Межрегион. научно-практ. конф. оторинол. ЮФО. – Ростов н/Д., 2004. – С. 6-9.

34. Волков А. Г. Щадящий вариант вскрытия верхнечелюстной пазухи / А. Г. Волков, В. В. Киселев, Н. А. Волкова // «Наука и практика на рубеже веков»: сб. мед. научн. работ. – Ростов н/Д., 2000. – С. 53-54.

35. Воячек В. И. Методика щадящих оториноларингологических воздействий /В. И. Воячек. – Л.: Медгиз, Ленинград. отд., 1957. –155 с.

36. Выбор оптимального метода хирургического лечения кист верхнечелюстных пазух / А. С. Лопатин [и др.] // Клин. вестн. – М., 1997. – №4. – С. 31-33.

37. Гаджимирзаев Г. А. Оценка эффективности иммуномодулирующей терапии при хроническом аденоидите у детей / Г. А. Гаджимирзаев, М. М. Багомедов, А. А. Гамзатова // Вестн. оторинолар. – 1992. – №3. – С. 27-30.

38. Гаджимирзаев Г. А. Ринобронхопульмональный синдром / Г. А. Гаджимирзаев.- Махачкала, 1998. – 67с.

39. Гаджимирзаев Г. А. Эпидемиология аллергических ринитов у детей различных климато-географических зонах республики Дагестан / Г. А. Гаджимирзаев, А. А. Гамзатова // Рос. ринол. – 1998. – №2. – С. 47-47.

40. Гамзатова А. А. Аллергические гаймориты с кистоподобными образованиями у детей / А. А. Гамзатова, Г. А. Гаджимирзаев // Мат. XVI Съезда оторинолар. РФ. – М., 2001. – С. 545-547.

41. Гаращенко Т. Н. Об антрохоанальном полипообразовании у детей / Т. И. Гаращенко // Рос. ринол. – 1998. – №2. – С. 58.

42. Гинзбург В. Г. Рентгенодиагностика и клинические особенности кист, исходящих из слизистой оболочки верхнечелюстных пазух / В. Г. Гинзбург // Вестн. оторинолар. – 1951. – №5. – С. 54-59.

43. Головач Г. Г. К рентгенологической симптоматике мукоцеле лобныхпазух и решетчатого лабиринта / Г. Г. Головач, Т. Г. Сидорова, А. Л. Коссовой // Вестн. рентгенол. – 1984. – №6. – С. 30-35.

44. Горбоносов И. В. Сравнение отдаленных результатов лечения хронического гнойного гайморита после операций CALDWELL-LUC и FESS / И. В. Горбоносов, Ф. В. Семенов, О. Н. Перебейнос // Мат. VI Ринологич. Конгресса. – Рос. ринол. – 2005. – №2. – С. 68.

45. Гурьев И. С. Диагностика, морфогенез и хирургическое лечение кист околоносовых пазух: автореф. дис. … канд. мед. наук / И. С. Гурьев. – М., 2004. – 23 с.

46. Гурьев И. С. Анатомические особенности среднего носового хода у больных с кистами верхнечелюстных пазух / И. С. Гурьев, В. С. Пискунов // Совр. вопросы аудиол. и ринол. – М., 2000.- С. 104-106.

47. Гурьев И. С. О кистах лобных и клиновидных пазух / И. С. Гурьев, А. М. Лудин, И. С. Пискунов // «Проблема реабилитации в оториноларингологии»: сб. науч. тр. Всеросс. конф. с междунар. участием и семинара «Актуальные вопросы фониатрии». – Самара, 2003. – С. 235-237.

48. Гурьев И. С. Особенности пато- и морфогенеза кист околоносовых пазух / И. С. Гурьев, А. А. Должиков // Рос. ринол. – 2002. – №2. – С. 53-54.

49. Гусева Е. А. Цитологические исследования в диагностике хронических воспалительных заболеваний верхнечелюстных пазух / Е. А. Гусева // Тр. НИИ уха, горла и носа (МЗ РСФСР). – вып. 9. – 1958. – С. 124-148.

50. Гофман В.Р. Оториноларингология / В.Р. Гофман, И. Б. Солдатов.- СПб.: Медицина, 2001. – 472 с.

51. Гюсан А. О. К вопросу о рецидивирующих фронтитах / А. О. Гюсан, С. А. Гюсан, Р. Х. Узденова // Мат. 6 съезда оторинолар. РФ. Сочи, 2001. – С. 553-555.

52. Давлетов Р. Г. Способ оценки характера течения воспалительного процесса при воспалительных заболеваниях верхнечелюстных пазух / Р. Г. Давлетов, Р. Р. Фархутдинов, Л. В. Фархутдинова. – Патент РФ № 2104546, опубл. 10. 02. 1998.

53. Дайняк Л. Б. Вазомоторный ринит / Л. Б. Дайняк. – М.: Медицина, 1966.- 176 с.

54. Дайняк Л. Б. Возможности применения низкочастотного ультразвука при лечении экссудативных гайморитов и кист верхнечелюстных пазух / Л. Б. Дайняк, Т. П. Сухнева // «Современные вопросы аудиологии и ринологии»: мат. науч. - практ. конф. – Курск, 2000. – С. 111-112.

55. Диденко В. И. Первичные и вторичные реконструктивно-пластические операции на лобных синусах с использованием аутологичных губчатой аутокости и

костного мозга / В. И. Диденко // Рос. ринол. – 1998. – №3. – С. 4-11.

56. Дискаленко В. В. Современные взгляды на хирургическое лечение синуситов / В. В. Дискаленко // Рос. ринол. – Приложение 2. – 1994 – . С. 62-63.

57. Добротин В. Е. Роль компьютерной томографии в диагностике заболеваний клиновидной пазухи / В. Е. Добротин // Мат. XVI съезда оторинолар. РФ. – Сочи, 2001. – С. 559-564.

58. Добрынин К. Б. Современные тенденции в достижении противорецидивного эффекта при полипозном риносинуите / К. Б. Добрынин, Г. М. Портенко // Вестн. оторинолар. – Прилож. 2005.-№ 5.- С. 208-209.

59. Завадский Н. В. О причинах развития невропатии тройничного нерва после гайморотомии / Н. В. Завадский // «Актуальные вопр. оторинолар.»: мат. респ. научно-практ. конф. оторинолар. – Симферополь, 1997. – С. 66-69.

60. Завьялов Ф. Н. Морфогенез, диагностика и хирургическое лечение антрохоанальных полипов: дис... .канд. мед. наук / Ф. Н. Завьялов. – М., 1998. – 138 с.

61. Задорожников Г. К. О способах эндоскопии верхнечелюстной пазухи / Г. К. Задорожников // Вестн. оторинолар. – 1982. – №2. – С. 64-66.

62. Задорожников Г. К. Эндоскопия верхнечелюстной пазухи и микрохирургические вмешательства на ней / Г. К. Задорожников // Журн. ушн., нос. и горл. бол. – 1985. – №2/3. – С. 17-19.

63. Захарова Г. П. Использование эндоскопической микрохирургии в лечении больных кистоподобными образованиями верхнечелюстных пазух / Г. П. Захарова, А. Ю. Кротов // Нов. оторинолар. и логопатол. – 1998. – №3(15). – С. 81.

64. Захарова Г. П. Клиника, патогенез и хирургическая реабилитация больных кистоподобными образованиями верхнечелюстных пазух / Г. П. Захарова // Сб. науч. тр. XV Съезда оториноларингологов России. – СПб., 1995. – Т. 1. – С. 96-102.

65. Захарова Г. П. Клинико-иммунологические особенности и лечение больных кистоподобными заболеваниями верхнечелюстных пазух: автореф. дис... . канд. мед. наук / Г. П. Захарова. – СПб., 1993. – 23 с.

66. Захарова Г. П. Современные методы оценки нарушений мукоцилиарного

транспорта в диагностике хронических риносинуситов / Г. П. Захарова, В. В. Шабалин, А. А. Ланцов // Вестн. оторинолар. – 1998. – №4. – С. 14-15.

67. Захарова Г. П. Состояние мукоцилиарного транспорта слизистой оболочки носа и околоносовых пазух при хронических риносинуитах / Г. П. Захарова // Рос. ринол. – 1997. – №2. – С. 21-22.

68. Захарова Н. А. Рентгеновский контроль за фрагментами деминерализованной кости на мацерированном черепе / Н. А. Захарова // Мат. 54 научн. итог. конф.- Ростов н/Д., 2000. – С. 89.

69. Захарова Н. А. Хирургическая реабилитация лобных пазух после удаления остеом: автореф. дис... .канд. мед. наук / Н. А. Захарова. – Ростов н/Д., 2005. – 29 с.

70. Захарова Г. П. Использование эндоскопической микрохирургии в лечении больных кистоподобными образованиями верхнечелюстных пазух / Г. П. Захарова, А. Ю. Кротов // Новости оторинолар. и логопатол. – 1998. – №3. – С. 81.

71. Захарова Г. П. Исследование иммунитета у больных кистоподобными образованиями верхнечелюстных пазух / Г. П. Захарова // «Актуальные вопросы клинической оториноларингологии»: сб. науч. тр. – Иркутск, 1992. – С. 46-47.

72. Зевелева З. А. Железы слизистой оболочки придаточных полостей носа: автореф. дис... канд. мед. наук / З. А. Зевелева. – Курск, 1963. – 21 с.

73. Зимонт Д. И. Гистопатология и клиника гайморитов / Д. И. Зимонт // Журн. ушн., нос. и горл. бол. – 1927. – Т. 4, №9-10. – С. 755-771.

74. Зимонт Д. И. Опухоли носа и придаточных пазух / Д. И. Зимонт // Многотомное руководство по оториноларингологии. – М.: Медгиз, 1963. – Т. 3. -С. 177-207.

75. Зиновьев А. С. Эпителиальный барьер слизистых оболочек в динамике хронического воспаления / А. С. Зиновьев, А. В. Кононов // Арх. патологии. – 1994. – Т. 56. – С. 32-37.

76. Значение расположения и размеров соустий в патологии околоносовых пазух / С. З. Пискунов [и др.] // Журн. ушн., нос. и горл. бол. – 2001. – №3. – С. 139-140.

77. Извин А. И. Применение никелида титана в качестве имплантата при заболеваниях носа, околоносовых пазух и постэкстракционных свищах / А. И. Извин, В. В. Широбоков // Мат. VI Ринол. Конгр. – Рос. ринол. – 2005. – № 2. – С. 142-143.

78. Извин А. И. Хирургическая реабилитация больных кистами и кистоподобными образованиями верхнечелюстных пазух / А. И. Извин // Новости оториноларр. и логопатол. – 1998. – №3. – С. 71-72.

79. Извин А. И. Мукоцеле лобной пазухи, возникшее после травмы в области лба и фронтотомии / А. И. Извин, А. М. Хмара // Журн. ушн., нос. и горл. бол. – 1991. – №1. – С. 63.

80. Ильинская Е. В. Особенности ультраструктуры эпителия слизистой оболочки верхнечелюстных пазух при хроническом полипозном и полипозно-гнойном рините / Е. В. Ильинская, Г. П. Захарова // Рос. ринол. 2001. – №4. – С. 8-13.

81. Ильинская Е. В. Электронно-микроскопические особенности слизистой оболочки верхнечелюстных пазух у больных кистоподобными образованиями / Е. В. Ильинская, Г. П. Захарова // Рос. ринол. – 1998. – №2. – С. 18.

82. Исхаки Ю. Б. К патогенезу кист аллергической природы в верхнечелюстных пазухах / Ю. Б. Исхаки // Сб. науч. тр. II Всерос. съезда оториноларингологов. – Л., 1968. – С. 118-121.

83. Исхаки Ю. Б. Кисты верхних дыхательных путей / Ю. Б. Исхаки // Сб. науч. тр. Таджикского мед. ин-та им. Абу-Али Ибн Сина. – Душанбе, 1972. – Т. 104. – С. 240.

84. Кадымова М. И. Кисты придаточных пазух носа / М. И. Кадымова. – М.: Медицина, 1972. – 128 с.

85. Каликштейн Д. В. Значение тезиграфического исследования мочи / Д. В. Каликштейн, Л. А. Мороз, В. Я. Черняков // Лаб. дело. – 1981. – №2. – С. 79-81.

86. Капитанов Д. Н. Эндоскопическая диагностика и лечение назальной ликвореи и энцефалоцеле передних отделов основания черепа / Д. Н. Капитанов, А. С. Лопатин // Рос. ринология. – 1999. – №3. – С. 30-39.

87. Карал-Оглы Р. Д. Лечение воспалительных заболеваний верхнечелюстных и

лобных пазух / Р. Д. Карал-Оглы. – Одесса: «Друг», 2002. – 150 с.

88. Карал-Оглы Р. Д. Лечение воспалительных заболеваний носа, верхнечелюстных и лобных пазух / Р. Д. Карал-Оглы. – Кишинев: «Штиинца», 1983. – 120 с.

89. Карпов С. Г. Аллергические реакции при вирусных инфекциях / С. Г. Карпов // Вопр. вирусологии. – 1975. – №1. – С. 3-9.

90. Кассин В. Ю. Экспериментальные исследования по биосовместимости имплантатов на основе полимеров и биокерамики для пластики костных дефектов околоносовых пазух / В. Ю. Кассин // Проблемы имплантологии в оториноларингологии: Сб. тр. IX научно-практ. конф. оторинолар. г. Москвы. – М., 2000. – С. 18-21.

91. Кашуба Е. В. Ориентировочный прогноз течения гайморитов, леченных пункциями, по цитологическому составу промывной жидкости / Е. В. Кашуба, С. И. Пешкова // Вестн. оторинолар. – 1995. – № 3. – С. 52-53.

92. Керн Ю. Хирургия носового клапана / Ю. Керн, Т. Уонг // Рос. ринол. – 1995. – №1. – С. 4-31.

93. Кетиладзе Е. С. Экспресс-диагностика гриппа и других острых респираторных вирусных заболеваний методом иммунофлюоресценции / Е. С. Кетиладзе. – Л.: Медицина, 1979. - 166 с.

94. Киселев А. С. Аномалии эмбриогенеза клиновидной кости и их клиническое значение / А. С. Киселев // Новости оторинолар. и логопатол. – 2000. – №4. – С. 42-47.

95. Киселев А. С. Пневматосинус клиновидной пазухи и его клинико-рентгенологические проявления / А. С. Киселев, Д. В. Руденко, Т. А. Лушникова // Рос. ринол. – 1995. – №3-4. – С. 63-67.

96. Киселев А. С. Результаты хирургической реабилитации больных оптохиазмальным арахноидитом / А. С. Киселев, В. Р. Гофман, Т. А. Лушникова // Рос. ринол. 1994, – Прилож. 1. – С. 58.

97. Китаев В. В. Возможности одномоментной многослойной томографии в диагностике хронических синуситов / В. В. Китаев // Журн. ушн., нос. и горл. бол. –

1971. – №5. – С. 84-86.

98. Кишковский А. Н. Атлас укладок при рентгенологических исследованиях / А. Н. Кишковский, Л. А. Тютин, Г. Н. Есиновская. – Л.: Медицина, 1987. – 520 с.

99. Коврижных В. В. Остеопластическая хирургия лобной пазухи с использованием функциональных сверхэластичных имплантатов с памятью формы: автореф. дис. … канд. мед. наук / В. В Коврижных. – Новосибирск, 1999. – 25 с.

100. Ковтуновский П. М. Железы слизистой оболочки придаточных пазух носа в возрастном аспекте / П. М. Ковтуновский // Арх. анатомии, гистологии и эмбриологии. – 1962. – №2. – С. 78-83.

101. Козлов В. С. Новый метод и инструмент для хирургического вмешательства на верхнечелюстной пазухе как альтернатива операции Колдуэлла-Люка / В. С. Козлов // Вестн. оторинолар. – 1997. – №4. – С. 8-12.

102. Козлов В. А. Способ закрытия передней стенки гайморовой пазухи деминерализованным аллогенным костным трансплантатом / В. А. Козлов, Г. Б. Трошкова, В. И. Савельев // Вестн. хирургии им. И. И. Грекова. – 1983. – Т. 130. – № 3. – С. 142.

103. Козлов В. С. Новый метод и инструмент для хирургического вмешательства на верхнечелюстной пазухе как альтернатива операции Колдуэлла-Люка / В. С. Козлов // Вестн. оторинолар. – 1997. – № 4. – С. 8-12.

104. Козлов В. С. Современные возможности микроэндоскопической эндоназальной хирургии / В. С. Козлов // «Актуальные проблемы современной ринологии». – Сб. науч. тр. – М., 1997. – С. 35-39.

105. Козлов М. Я. Воспаление придаточных пазух носа у детей / М. Л. Козлов. – Л.: Медицина, 1985. – 208 с.

106. Кокорева С. А. Прогнозирование течения раневого процесса после хирургического вмешательства на ЛОР органах с использованием метода кристаллографии / С. А. Кокорева, Ж. Е. Комарова, А. В. Инкина // Мат. XVII съезда оторинолар. России. – СПб., 2006. – С. 523-524.

107. Колосов В. Г. К морфологии нервного аппарата дыхательной области носа: автореф, дис... . канд. мед. наук / В. Г. Колосов. – Л., 1964. – 22 с.

108. Комендантов Л. Е. Несколько слов об отборе больных на курорты (Реферат доклада) / Л. Е. Комендантов // Вестн. ринолярингоотиатрии. – 1928. – № 4-5. – С. 686-687.

109. Компанеец С. М. Болезни носа и околоносовых пазух / С. М. Компанеец. – Киев, 1949. – С. 450.

110. Консервативные и хирургические методы в ринологии / М. С. Плужников [и др.] – СПб.: «Диалог», 2005. – 440 с.

111. Кошель В. И. Хронические риносинуситы в регионе Юга России. Этиологические, патогенетические, эпидемиологические аспекты. Комплексные методы профилактики и лечения: автореф. дис. ... док-ра мед. наук / В. И. Кошель. – СПб., 1999.- 36 с.

112. Красножён В. Н. Применение новых технологий в лечении мицетом верхнечелюстной пазухи / В. Н. Красножён, О. В. Морозова // Вестн. оторинолар. – № 5. – Приложение. – Мат. V Всерос. конф. оторинолар. – М., 2006. – С. 230-231.

113. Красножён В. Н. Уточнение пути транспорта секрета в клиновидной пазухе / В. Н. Красножён // Совр. вопр. аудиолог. и ринол.: тез. докл. науч - практ. конф. – (Курск, 2000). – М., 2000. – С. 166-167.

114. Красножён В. Н. Хирургия патологии верхнечелюстной пазухи / В. Н. Красножен. – Казань, 2005. – 22 с.

115. Красножен В. Н. Видеоэндоскопическая хирургия кист верхнечелюстных пазух / В. Н. Красножен // Рос. ринол. – 1997. – №2. – С. 58-59.

116. Красножен В. Н. Оценка доступов к околоносовым пазухам при их диагностической эндоскопии / В. Н. Красножен // Новости оторинолар. и логопатол. – 1998. – №3. – С. 72-73.

117. Кристаллографическая оценка динамики приживления свободного надкостничного аутотрансплантата при покровной пластике на среднем ухе в эксперименте / А. Г. Волков [и др.] // Тез. докл. обл. науч. - практ. конф. оторинолар. Рост. обл. - Ростов н/Д., 1996. – С. 13-15.

118. Кривохатская Л. Д. Антибактериальные свойства костноматричных

трансплантатов, насыщенных антибиотиками методом вакуумирования / Л. Д. Кривохатская, С. Ф. Яловой, В. А. Сивач // «Актуальные вопр. клин. микробиол в неинфекционной клинике».: мат. Всес. конф. – Барнаул: [Б. и.], 1988. – Ч. 1. – С. 156-157.

119. Кручинский Г. В. Пластика передней стенки верхнечелюстной пазухи после гайморотомии аутотрансплантатом / Г. В. Кручинский, В. И. Филиппенко // Журн. ушн., нос. и горл. бол. – 1993. – №5-6. – С. 47-50.

120. Куницкий В. С. Распространенность, клиника и лечение заболеваний верхних дыхательных путей у детей, проживающих в зоне радионуклидного загрязнения: автрореф. дис... . канд. мед. наук / В. С. Куницкий. – Витебск, 1998. – 19 с.

121. Куприянов В. В. Лицо человека. / В. В. Куприянов, Г. В. Стовичек. – М., 1988. – 268с.

122. Лазарев А. И. Диагностика и лечение воспалительных заболеваний верхнечелюстных пазух препаратами на полимерной основе: дис…. канд. мед. наук / А. И. Лазарев. – Курск, 1988. – 206 с.

123. Лихачев А. Г. Хронические аллергические риносинуситы / А. Г. Лихачев, И. И. Гольдман. – М., 1967. – 148 с.

124. Лонский В. В. Щадящее хирургическое вмешательство при кистах верхнечелюстных пазух / В. В. Лонский // Рос. ринол. – 1996. – № 2-3. – С. 88.

125. Лопатин А. С. Хирургическое лечение кист верхнечелюстных пазух / А. С. Лопатин, Г. З. Пискунов, В. С. Нефедов // «Актуальные вопр. оторинолар.».: мат. респ. научно-практ. конф. оторинолар. – Симферополь, 1997. – С. 86-91.

126. Лопатин А. С. Возможности эндоназальной эндоскопической хирургии в лечении кист верхнечелюстной пазухи / А. С. Лопатин, В. С. Нефедов // Вестн. оторинолар. – 2000. – №4. – С. 11-16.

127. Лопатин А. С. Грибковые заболевания околоносовых пазух / А. С. Лопатин // Рос. ринол. – 1999. – №1. – С. 46-48.

128. Лопатин А. С. Медикаментозное лечение полипозного риносинусита / А. С. Лопатин // Consil. med. – 2002. – Т. 4, №9. – С. 461-468.

129. Лопатин А. С. Мукоцилиарный транспорт – экспериментальная и клиническая оценка / А. С. Лопатин, Г. М. Вихельманн // Рос. ринол. – 1994. – №4. – С. 33-47.

130. Лопатин А. С. Современные методы эндоскопической хирургии неопухолевых заболеваний носа и околоносовых пазух / А. С. Лопатин. – М., 1998. – 48 с.

131. Лопатин А. С. Современные принципы диагностики и лечения хоанальных полипов / А. С. Лопатин, В. П. Быкова, М. В. Арцыбашева // Вестн. оториноларо. – 1997. – №1. – С. 8-12.

132. Лопатин А. С. Эндоскопическая диагностика аллергических и воспалительных заболеваний полости носа и околоносовых пазух / А. С. Лопатин // Рос. ринол. – 1999. – №1. – С. 25-27.

133. Лопатин А. С. Эндоскопическая функциональная ринохирургия / А. С. Лопатин // Рос. ринол. – 1993. – №1. – С. 71-84.

134. Лопунова Ж. К. Гистохимическое изучение полисахаридов слизистой оболочки респираторной части полости носа и полипов носа / Ж. К. Лопунова // Арх. анатомии, гистологии и эмбриологии. – 1966. – Т. 51, Вып. 10. – С. 69-75.

135. Лучихин Л. А. Иммунотерапия препаратом ИРС–19 у больных с острым и хроническим синуситом / Л. А. Лучихин, З. М. Тетцаева // Вестн. оториноларо. – 2002. – №3. – С. 44-46.

136. Марков Г. И. Транспортная функция мерцательного эпителия слизистой оболочки полости носа при воспалительных заболеваниях / Г. И. Марков // Вестн. оториноларо. – 1985. – № 4. – С. 36-37.

137. Мишенькин Н. В. Остеопластическая хирургия ретенционных кист верхнечелюстной пазухи // Н. В. Мишенькин, Е. Б. Файман.- Омск, 1983. - 115 с.

138. Морозов И. А. К эндоназальному хирургическому лечению при хроническом воспалении челюстной пазухи: дис... . канд. мед. наук / И. А. Морозов. – М., 1964. – 190 с.

139. Морозов И. А. Лечение кист гайморовых пазух / И. А. Морозов, С. И. Морозов // Тез. докл. IX съезда оториноларо. СССР. – Кишинев: Штиинца, 1988. –

С. 447-448.

140. Морфогенез кист околоносовых пазух / И. С. Гурьев [и др.] // Сб. науч. тр. Эколого-мед. науч. -практ. общ-ва. – Саратов, 2001. – Вып. 1. – С. 36-37.

141. Мустафаев М. И. Особенности иммунного статуса у больных с сочетанными деформациями челюстей до и после операции остеотомии верхнечелюстного комплекса / М. И. Мустафаев, А. И. Воложин, В. И. Гунько // Стоматология. – 1998. – Т. 77. – № 6. – С. 29-30.

142. Назаров П. Г. Воспаление: локальные и системные механизмы защиты слизстых оболочек / П. Г. Назаров // Новости оторинолар. и логопатол. – 2001. – №2 (26). – С. 39-41

143. Нечипоренко В. П. Заготовка и консервация частично деминерализованных костных аллотрансплантатов / В. П. Нечипоренко, В. Н. Гинькут, Е. Ю. Рождественский // Журн. ушн., нос. и горл. бол. – 1992. – № 5/6. – С. 32-37.

144. Николаев Р. М. Реконструктивно-пластическая хирургия околоносовых пазух с применением полимерных и плазмонапыленных металлокерамических материалов / Р. М. Николаев / автореф. дис. … канд. мед. наук.- М., 1999. – 20 с.

145. Носуля Е. В. Физиология носового дыхания: лекция / Е. В. Носуля. – Иркутск, 2000. – 25с.

146. Об оссификации кист верхнечелюстной пазухи / С. З. Пискунов, О. Н. Гришин, И. С. Гурьев, А. Н. Литовко // Рос. ринол. – 1999. – №3. – С. 40-41.

147. Особенности патологического процесса в околоносовых пазухах в зависимости от расположения и размеров соустья / С. З. Пискунов [и др.] // Рос. ринол. – 1999. – №2. – С. 16-19.

148. Оценка иммунного статуса слизистых оболочек при хроническом риносинусите // Н. М. Хмельницкая [и др.] // Вест. оторинолар. – 1998. – №4. – С. 47-50.

149. Павловский Е. Н. О функциональном значении рецепторов верхних дыхательных путей / Е. Н. Павловский // Проблемы советской физиологии биохимии, фармакологии. – 1949. – Т. 1. – С. 677-679

150. Пальчун В. П. Параназальные синуситы / В. П. Пальчун, Ю. А. Устьянов, Н. С. Дмитриев. – М.: Медицина, 1982. – 152 с.

151. Пискунов С. З. Использование полимеров для пролонгации лечебного воздействия носовых капель / С. З. Пискунов, Л. Н. Ерофеева // Журн. ушн., нос. и горл. бол. – 1984. – №3. – С. 21-24.

152. Пискунов Г. З. К вопросу о классификации синуситов / Г. З. Пискунов, С. З. Пискунов // Рос. ринол., – 1997. – №2. – С. 13-14

153. Пискунов Г. З. Клиническая ринология / Г. З. Пискунов, С. З. Пискунов. – М.: Миклош, 2002. – 390 с.

154. Пискунов Г. З. О физиологической роли околоносовых пазух / Г. З. Пискунов, С. З. Пискунов // Рос. ринол. – 1997. – №1. – С. 16-17

155. Пискунов Г. З. О физиологической роли перегородки носа / С. З. Пискунов // Вестн. оторинолар. – 2000. – №6. – С. 57-58

156. Пискунов Г. З. Эндоскопическая диагностика аллергических и воспалительных заболеваний полости носа и околоносовых пазух / Г. З. Пискунов, А. С. Лопатин // Рос. ринол. – 1999. – №1. – С. 25-27.

157. Пискунов Г. З. Эндоскопическая диагностика и функциональная хирургия околоносовых пазух / Г. З. Пискунов, А. С. Лопатин. – М., 1992. – 34 с.

158. Пискунов И. С. Компьютерная томография в диагностике воспалительных и невоспалительных заболеваний полости носа и околоносовых пазух: автореф. дис... д-ра. мед. наук, Центр аудиологии и слухопротезирования / И. С. Пискунов. – М., 2001. – 38с.

159. Пискунов И. С. Рентгенодиагностика заболеваний верхнечелюстных и лобных пазух с помощью водорастворимых контрастных веществ на полимерной основе: автореф. дис... . канд. мед. наук / И. С. Пискунов. – Курск, 1992. – 23 с.

160. Пискунов С. З. Вопросы физиологии и патофизиологии носа и околоновых пазух / С. З. Пискунов, Г. З. Пискунов // Журн. ушн., нос. и горл. бол. – 1989. – №4. – С. 84-87.

161. Пискунов С. З. Гистофизиология слизистой оболочки верхнечелюстной пазухи / С. З. Пискунов // Железы, их гистофизиология и нервная регуляция. –

М., 1971. – С. 107-113.

162. Пискунов С. З. Диагностика и лечение воспалительных процессов слизистой оболочки носа и околоносовых пазух / С. З. Пискунов, Г. З. Пискунов. – Воронеж: Изд-во ВГУ, 1991. – 184 с.

163. Пискунов С. З. Железы слизистой оболочки верхнечелюстной пазухи: их секреторная деятельность и иннервация (экспериментально-морфологическое исследование): автореф. дис... . канд. мед. наук / С. З. Пискунов. – Ставрополь, 1970. – 23 с.

164. Пискунов С. З. Железы слизистой оболочки верхнечелюстной пазухи: их секреторная деятельность и иннервация: автореф. дис... . канд. мед. на-ук, Ставропольский мединститут / С. З. Пискунов. – Ставрополь, 1970. – 23с.

165. Пискунов С. З. Исследование мукоцилиарной транспортной системы слизистой оболочки носа у здоровых лиц / С. З. Пискунов, Ф. Н. Завьялов, Л. Н. Ерофеева // Рос. ринол. – 1995. – №3-4. – С. 60-62.

166. Пискунов С. З. Морфологические и функциональные особенности слизистой оболочки носа и околоносовых пазух. Принципы щадящей эндоназальной хирургии / С. З. Пискунов, Г. З. Пискунов. – М., 1991. – 48 с.

167. Пискунов С. З. Некоторые анатомо-физиологические проблемы функциональной риносинусохирургии / С. З. Пискунов // Рос. ринол. – 1998. – №2. – С. 62.

168. Пискунов С. З. Нос и здоровье: Актовая речь 9 февраля 2001 / С. З. Пискунов. – Курск, 2001. – 32с.

169. Пискунов С. З. О хирургическом воздействии на сосуды слизистой оболочки носовых раковин (к 10-летию операции подслизистой вазотомии) / С. З. Пискунов // Вестн. оторинолар. – 1999. – №2. – С. 19-22

170. Пискунов С. З. О хирургическом лечении хоанальных полипов / С. З. Пискунов // Мат. XV Съезда оторинолар. России. – СПб., 1995. – Т. 2. – С. 87-90.

171. Пискунов С. З. Физиология и патофизиология околоносовых пазух / С. З. Пискунов // Рос. ринол. – 1993. – №1. – С. 19-38

172. Пискунов С. З. Функциональная диагностика и лечение различных

форм ринита: автореф. дис... . д-ра мед. наук / С. З. Пискунов. – Курск, 1986. – 36 с.

173. Плохинский Н. А. Биометрия / Н. А. Плохинский. – М.: Изд-во МГУ, 1970. – 367 с.

174. Плужников М. С. Воспалительные и аллергические заболевания носа и околоносовых пазух / М. С. Плужников, Г. В. Лавренова. – Киев: Здоровье, 1990. – 144 с.

175. Покотиленко А. К. Экспериментальное и морфологическое обоснование применения деминерализованной аллокости для пластики костных дефектов передней стенки верхнечелюстной и лобной пазух / А. К. Покотиленко, В. Н. Горбачевский, В. А. Сивач / Журн. ушн., нос. и горл. бол. – 1990. – № 1. – С. 44-49.

176. Преображенский Б. С. Вазомоторный и аллергический гайморит как нозологическая форма / Б. С. Преображенский // Вестн. оторинолар. – 1956. – №5. – С. 38.

177. Применение МРТ и КТ в диагностике ринитов и синуситов / Р. Ф. Бахтиозин [и др.] // Новости оторинолар. и логопатол. – 1995. – №3. – С. 74-75.

178. Разиньков С. П. Патогенетические принципы лечения воспалительных заболеваний околоносовых пазух: автореф. дис. … д-ра. мед. наук / С. П. Разиньков. – СПб., 1998. – 40 с.

179. Регенеративные процессы после эндоназальных операций на околоносовых пазухах / Р. Вебер, П. Кеерль. // Рос. ринол. – 1997. – №4. – С. 16-28.

180. Рейнберг С. А. Рентгенодиагностика заболеваний костей и суставов / С. А. Рейнберг. – М., 1964. – 570 с.

181. Рекомендации по выполнению эндоскопии верхнечелюстной пазухи через лицевую стенку / С. З. Пискунов [и др.] // Рос. ринолог. – 1996. – №2-3. – С. 96-97.

182. Рихельманн Г. Мукоцилиарный транспорт: экспериментальная и клиническая оценка / Г. Рихельманн, А. С. Лопатин // Рос. ринол. – 1994. – № 4. – С. 33-47.

183. Руденко М. В. Лечение больных с кистами верхнечелюстных пазух

при помощи хирургических лазеров / М. В. Руденко, В. М. Свистушкин, Г. Н. Никифорова // Мат. VI Ринол. Конгр. – Рос. ринол. – 2005. – № 2. – С. 110.

184. Рябцева О. А Комбинированное (хирургическое и иммунокорригирующее) лечение полипозных риносинуситов: автореф. дис. … канд. мед. наук / О. А. Рябцева. – СПб., 2002. – 17 с.

185. Рябцева О. А. Показатели иммунного статуса у больных полипозным риносинуситом в регионе Северного Кавказа // Новости оторинолар. и логопатол. – 2002. – № 1. – С. 86-88.

186. Рязанцев С. В. К вопросу о ринокардиальном рефлексе / С. В. Рязанцев, С. А. Климанцев // Рос. ринол. – 1993. – №1. – С. 47-47.

187. Рязанцев С. В. К вопросу об эндоназальном использовании ультразвука и электрического тока в лечении больных вазомоторным ринитом и астмой / С. В. Рязанцев, И. В. Юркин // Рос. ринол. – 1994. – №3. – С. 10-18.

188. Рязанцев С. В. Опыт применения нового макролидного антибиотика рокситромицин (рулид) в оториноларингологии / С. В. Рязанцев, Л. М. Ковалева, Г. И. Тимофеева // Новости оторинолар. и логопатол. – 1998. – №1. – С. 14-17.

189. Рязанцев С. В. Полипозные риносинуситы у больных с бронхообструктивным синдромом: автореф. дис. … д-ра мед. наук / С. В. Рязанцев. – Л., 1991. – 18с.

190. Рязанцев С. В. Принципы этиопатогенетической терапии острых синуситов: Метод. Рек. / С. В. Рязанцев, Н. Н. Науменко, Г. П. Захарова. – СПб.: ООО «РИА–АМИ», 2003. – 41 с.

191. Рязанцев С. В. Роль популяции Т-лимфоцитов в иммунологических реакциях слизистых оболочек / С. В. Рязанцев, А. В. Полевщикова // Новости оторинолар. и логопатол. – 1997. – №4 – С. 79.

192. Рязанцев С. В. Многофакторная теория этиологии и патогенеза полипоза носа и околоносовых пазух / С. В. Рязанцев // Журн. ушн., нос. и горл. бол. – 1990. – №6. – С. 19-23.

193. Рязанцев С. В. Патофизиологические механизмы хронических воспалительных заболеваний слизистой оболочки верхних дыхательных путей / С. В.

Рязанцев, Е. В. Хмельницкая, Е. В. Тырнова // Вестн. оторинолар. – 2001, № 6. – С 56-60.

194. Савельев В. И. Деминерализованный костный трансплантат: его свойства, заготовка и возможности клинического применения / В. И. Савельев // Проблемы аллопластики в стоматологии. – 1984. – С. 10-15.

195. Савельев В. И. Некоторые теоретические аспекты трансплантации деминерализованной костной ткани / В. И. Савельев // Получение и клинич. применение деминер. костн. транспл. – Л. : [Б. и.], 1987. – С. 4-12

196. Савельев В. И. Опыт заготовки и применения деминерализованных костных трансплантатов / В. И. Савельев // Трансплантация деминерализованной костной ткани при патологии опорно-двигательной сист. – Л.: [Б. и.], 1990. – С. 4-22.

197. Савельев А. В. Контрастная рентгенография при заболеваниях гайморовой и лобной пазух / А. В. Савельев // Журн. ушн., нос. и гор. бол. – 1969. – №4. – С 90.

198. Сафаров А. И. Нервные аппараты слизистой оболочки носа в норме и при патологических состояниях: автореф. дис... . канд. мед. наук / А. И. Сафаров. – Тбилиси, 1983. – 25 с.

199. Свердлов Д. Г. Изменение нервных элементов склеры и роговицы при абсолютной глаукоме / Л. Г. Свердлов // «Морфология чувствительной иннервации внутренних органов»: сб. науч. тр. – М., 1948. – С. 198-206.

200. Свистушкин В. М. К вопросу о применении хирургических лазеров при лечении больных с кистами верхнечелюстных пазух / В. М. Свистушкин, М. В. Руденко // III Российск. науч. – практ. конф.: «Наука и практика в оторинолар.». – М.,- С. 103-104.

201. Сергеев С. В. Оценка динамики воспалительного процесса в полости носа и околоносовых пазухах / С. В. Сергеев, В. И. Никольский, В. Г. Зенгер // Вестн. оторинолар. – 2003. – № 1. – С. 20-22.

202. Сивач В. А. Применение деминерализованной аллокости для пластики передней стенки верхнечелюстных и лобных синусов: автореф. дис. … канд. мед.

наук / В. А. Сивач. – Киев, 1990. – 23 с.

203. Сиволапов К. А. Устранение посттравматических дефектов околоносовых пазух // К. А. Сиволапов / Вестн. оторинолар. – 2002. – № 4. – С. 41-42.

204. Симановский Н. П. Лекции по ушным, носовым и горловым болезням / Н. П. Симановский. – СПб., 1913. – 125 с.

205. Скоробогатый В. В. К методике экстраназальной хирургии кист верхнечелюстных пазух / В. В. Скоробогатый, В. А. Скоробогатый // Рос. ринол. – 1998. – №2. – С. 32.

206. Сотникова С. В. Кисты верхнечелюстных пазух / С. В. Сотникова // «Современные вопросы аудиологии и ринологии»: мат. науч. -практ. конф. – М., 2000. – С. 334-335.

207. Стадницкая И. А. К вопросу об истинных кистах верхнечелюстных пазух: автореф. дис... . канд. мед. наук / И. А. Стадницкая. – М., 1959. – 23 с.

208. Староха А. В. Эндоназальная костнопластическая операция при наличии ретенционной кисты в верхнечелюстной пазухе / А. В. Староха // Журн. ушн., нос. и горл. бол. – 1988. – №5. – С 39-42.

209. Сысолятин П. Г. Повреждения верхнечелюстных пазух и их лечение / П. Г. Сысолятин, С. П. Сысолятин // Рос. ринол. – 2000. – № 4. – С. 37-42.

210. Тарасова Г. Д. Особенности микрофлоры носоглотки и функциональное состояние среднего уха / Г. Д. Тарасова, Л. С. Страчунский // Вестн. оторинолар. – 2000. – № 4. – С. 30-32.

211. Темкин Я. С. Хирургические болезни носа, придаточных пазух и носоглотки / Я. С. Темкин, Д. М. Рутенбург. – М., 1949. – С. 610

212. Тулупова И. Г. Клинико-экспериментальное обоснование использования деминерализованных костных аллотрансплантатов в челюстно-лицевой хирургии: автореф. … дис…. канд. мед. наук / И. Г. Тулупова. – Омск, 1988. – 24 с.

213. Ульянов М. П. Нормограмма аэродинамики носа / М. П. Ульянов // Новости оторинолар. и логопатол. – 2000, №4 (24). – С. 56-58

214. Ульянов М. П. Нормограмма аэродинамики носа / М. П. Ульянов // Рос. ринол. – 1996, №5. – С. 15-16

215. Ундриц В. Ф. Аллергические проблемы в оториноларингологии / В. Ф. Ундриц // Журн. ушн., нос. и горл. бол. – 1963. – №1. – С. 3.

216. Файзуллин М. Х. К рентгенодиагностике ретенционных кист лобных пазух / М. Х. Файзуллин, А. М. Файзуллин // Вестн. рентгенол. – 1962. – №2. – С. 29.

217. Файзуллин М. Х. Рентгенодиагностика заболеваний и повреждений придаточных пазух носа / Ф. Х. Файзуллин. – М., 1969. – 224 с,

218. Фалин Л. И. Эмбриология человека: Атлас / Л. И. Фалин. – М. : Медицина, 1976. – 544 с.

219. Фейзуллаев Э. Ф. Пороки и аномалии развития в ринологии / Э. Ф. Фейзуллаев, Б. Н. Керчев // Острое и послеоперационное воспаление в оториноларингологии. – М., 2000. – 144-145с.

220. Филатова К. Д. Некоторые защитно-приспособительные механизмы воздухоносных путей в условиях запыления / К. Д. Филатова // Арх. анатомии, гистологии и эмбриологии. – 1962. – Т. 42, Вып. 6. – С. 3-23.

221. Хоанальный полип основной пазухи в детском возрасте / В. И. Линьков [и др.] // Рос. ринол. – 1998. – №2. – С. 58.

222. Храппо Н. С. Нос в системе целого черепа / Н. С. Храппо, Н. В. Тарасова. – Самара, 1999. – 125 с.

223. Чаргейшвили А. Г. К вопросу о гистопатологии, клинике и микрофлоре хронических максиллитов / А. Г. Чаргейшвили // Сб. науч. тр. клиники болезней уха, горла и носа Тбилисского гос. мед. ин-та. – Тбилиси, 1957. – Т. 1, – С. 67-83.

224. Черных В. Г. Клинико-анатомические параллели лобно-носового соустья (Морфол. и клинич. исследование): дис. … канд. мед. наук / В. Г. Черных. – М. – Ижевск, 1974. – 170с.

225. Черных А. В. Редкий вариант пневматизации средних носовых раковин / А. В. Черных, Т. А. Машкова, А. В. Исаев // Рос. ринол. – 2000, №4. – С. 43-44

226. Шамсиев Д. Ф. Эндоскопическая гайморотомия / Д. Ф. Шамсиев, К. Д.

Миразизов // Вестн. оторинолар. – 2002. – №4. – С. 39-40.

227. Шапиро С. П. Железы придаточных полостей носа человека / С. П. Шапиро // Тез. докл. Укр. конф. морфологов. – Харьков, 1956. – №2. – С. 303.

228. Шапуров В. Анатомия уха, горла и носа / В. Шапуров. – Свердловск, 1939. – 282с.

229. Шевкуненко В. Н. Краткий курс оперативной хирургии с топографической анатомией / В. Н. Шевкуненко. – Л.: Медгиз, 1951. – 793 с.

230. Шеврыгин Б. В. Руководство по детской оториноларингологии / Б. В. Шеврыгин. – М., 1985.- 336с.

231. Шеврыгин Б. В. Материалы по эндоназальной хирургии и обонянию: автореф. дис... д-ра. мед. наук / Б. В. Шеврыгин. – М., 1971. – 20с.

232. Шелудченко Т. П. Передняя активная ринометрия в оценке носового дыхания у больных с синдромом обструктивного апноэ и кистами верхнечелюстных пазух / Т. П. Шелудченко, В. С. Нефедов, А. С Лопатин // «Современные вопросы аудиологии и ринологии»: тез. докл. науч. -практ. конф. – Курск, 2000. – С. 369-370.

233. Шелухина Э. М. Самопроизвольное вскрытие кисты лобной пазухи под воздействием перепада атмосферного давления / Э. М. Шелухина // Вестн. оторинолар. – 1972. – №5. – С. 89.

234. Шилов В. П. Состояние некоторых функций слизистой оболочки носа человека в возрастном аспекте: автореф. … канд. мед. наук / В. П. Шилов. – Л, 1969. – 15 с.

235. Янов Ю. К. Современные возможности оптимизации медикаментозной терапии острых синуситов / Ю. К. Янов // Рос. оторинолар. – 2004. – № 4(11). – С. 10-15.

236. Allard R. H. Mucosal antral cysts. Review of the literature and report of a radiographis survey / R. H. Allard, W. A. van der Kwast, I. van der Waal // Oral Surgery. Oral Medicine. Oral Pathol. – 1981. – Vol. 51, №1. – P. 2-9.

237. Aust R. Oxygen in the human maxillary sinus during normal and pathological conditions / R. Aust, B. Drettner // Acta Otorhinolaryngol (Stockholm). – 1974. –

Vol. 78. – P. 264-269.

238. Bachert C. Experimentelle Untersuchungen zur Auswirkung der Nasenatmungsbenhin derung aut die Ventilation der Kieferhohle / C. Bachert // Laryngol. Rhinol. Otol. – 1986. – Vol. 65, №5. – P. 250-255.

239. Bachert C. Experimental studies of relationship between maxillary sinus ventilation and various obstructions of the nose and nasopharynx / C. Bachert, U. Ganzer // Rhinology. – 1989. – Vol. 27, №1. – P. 37-43.

240. Barry A. L. Antimicrobial agents for community-acquired respiratory tract infections / A. L. Barry // Infection. – 1995. – V. 23. – Suppl 2. – P. 59-63; discussion P. 64.

241. Beleites E. Keramiken als Implantatmaterial im HNO-Fach / E. Beleites, H. Gudziol, W. Holand // HNO Prax. – 1986. – Bd. 11. – N 3. – S. 169-176.

242. Berg O. ON the diagnosis and pathogenesis of intramural maxillaring cysts / O. Berg, C Carenfelt, A. Sobin // Acta Otolaryngol. – 1989. – Vol. 108, №5-6. P. 464-468.

243. Brook I. Correlation between microbiology and previous sinus surgery in patients with chronic maxillary sinusitis / I. Brook, E. H. Frazier // Ann. Otol. Rhinol. Laryngol. – 2001. – Vol. 110. – № 2. – P. 148-1451.

244. Cannon C. R. Effective treatment protocol for postirior epistaxis: a 10-yearexperience / C. R. Camion // Otolaryngol Head Neck Surg. – 1993. – V. 109, № 2. – P. 722-725.

245. Cauwenberge P. The microbiology of acute and chronic sinusitis and otitis media: a review / P. Cauwenberge, M. Vandes, K. Indels // Eur. Arch. Otorhinolar. – 1993. – 259; Suppl I: P. 93-96.

246. Charles P. S. Hanrath Endonasal surgery / P. S. Charles. – Rhinol. – 1989. – V. №9. – P. 76-81.

247. Daems W. Thesiegrafie / W. Daems // Chem. Contrant. – 1964. – N 63. – P. 15-17.

248. Deitmer T. Angiographische embolisation als Alternative zur Unterbindung der Arteria maxillaris beim Nasenbluten / T. Deitmer, G. Schuierer // Laryn-

goorhinoootol. – 1993. – V. 72, № 2. – P. 379-382.

249. Draf W. Endoscopie der Nasenebenhöhlen / W. Draf Springer. – Verlag:Berlin, Heidelberg, New York, 1978. – S. 57.

250. Draf W. Endoskopie der Nasermebenhohlen / W. Draf. – Berlin: Springer, 1978. – 57 p.

251. Dridger Y. P. Physiology of the nasal valve / Y. P. Dridger // Arch. Otolaryngol. – 1970. – V. 92. – P. 545-553.

252. Elani M. M. Therapeutic embolization in the treatment of intractable epistaxis / M. M. Elani, L. S. Parnes, A. J. Fox // Arch. Otolaryngol. Head Neck Surg., 1995. – V. 121, № l. – P. 65-69.

253. Elden L. Angiographic embolization for the treatment of epistaxis: a review of 108 cases / L. Elden, W. Montanera, K. Terbrugge // Otolaryngol. Head Neck Surg. – 1994. – V. 111, № 1. – P. 44-50.

254. El-Silimy O. The place of endonasal endoscopy in the treatment of orbital cellulites / O. El-Silimy // Rhinol. – 1995. – № 2. – P. 93-96.

255. Endoscopic sinonasal surgery in the management of primary headaches /D. M. Clezico, K. Elan, L. Montgomery, D. C. Lanza, D. Grabo // Rhinol. – 1997. – №3. – P. 98-102.

256. Ernster J. A. Management of a large sphenoethmoid mucocele with supracranial extension / J. A. Ernster // Ibid. – P. 275-281.

257. Esriti A. Experiences with using the Kozlov trocar for trans-facial removal of maxillary sinus pathology / A. Esriti, J. Maurer W. Mann // Laryngorhinootol. – 1999. – Vol 78. – N 11. – P. 638-641.

258. Evans C. Aetilogy and treatment of fronto-ethmoidal mucocele / C Evans // J. Laryngol. Otol. – 1981. – Vol. 95, №4. – P. 361-375.

259. Frikart I . Endoscopic treatment of posterior epistaxis / I. Frikart // Rhinol. – 1988. – V. 36, № 2. – P. 59-61.

260. Giraldes Y. A. Uber die Schleimcysten der Oberkiefer hohle / Y. A. Giraldes // Arch. U. Physiol. – 1896. – Bd. 9. – P. 463-468.

261. Jahnke K. Zur Rekonstruktion der Frontobasis mit Keramikwerstoffen / K.

Jahnke // Laryng., Rhinol. – 1980. – Bd. 59. – N 2. – S. 111-115.

262. Juntunen K. Caldwell-Luc operation in the treatment of childhood bronchial asthma / K. Juntunen, J. Tarkkanen, J. Makinen // Laryngoscope. – 1989. – Vol. 94. – P. 249-251.

263. Kamel R. Endoscopic transnasal surgery in antrochoanal polyp / R. Kamel // Arch. Otolaryngol. – Head Neck Surg. – 1990. – Vol. 116, №7. – P. 841- 843.

264. Kaspez K. A. Nasofrontal connections. A studi based on one hundered consecutive dissections / K. A. Kaspez //. Arch. Otolaryngol. – 1936. – V. 23,- P. 322-343.

265. Kennedy D. W. From the first International Symposium of Contemporary Sinus Surgery. Question and Answer Session // Operative Techniques in Otolaryngol. – Head and Neck Surgery. – 1991. – Vol. 2, №4. – P. 289-296.

266. Kennedy D. W. Functional endoscopic sinus surgery: Technique / D. W. Kennedy // Arch. Otolaryngol. Head Neck Surg. – 1985. – Vol. 111. – P. 643-649.

267. Kennedy D. W. The role and techniques of nasal endoscopy / D. W. Kennedy // Rhinol. – 1992. – Suppl. 14. – P. 191-193.

268. Kern E. B. Surgical approaches to abnormalities of the nasal valve / E. B. Kern // Laryngoscope, 1983. – V. 93. – P. 49-55.

269. Kimura T. Clinical and histological study of cyst forming maxillary sinusitis / T. Kimura, A. Kataura, E. Narimatsu // J. Otolaryngol. Jap. – 1975. – Vol. 78, №8. – P. 721-728.

270. Kindsay I. R. Nonsecreting cysts of the maxillary sinus mucose / I. R. Kindsay // Laryngoscope. – 1942. – Vol. 52. – P. 84.

271. Lopatin A. Ethmochoanal polyps – a new entity / A. Lopatin // Cottle International rhinol. centennial and XVI ISTAN. – Philadelphia, 1997. – P. 158.

272. Loury M. C. Endoscopic transnasal antrachoanal polypectomy: An alternative to the transantral approach / M. C. Loury, D. K. Hiney, W. Wong // South Med. J. – 1993. – Vol. 86. – P. 18-22.

273. MacGregor O. W. La formation et la structure histologique kystes du sinus maxillaire / O. W. MacGregor // Arch. Oto-laryngol. – 1928. – Vol. 8. – P. 505.

274. Mackay I. Rhinites. Mechanisms and Management / 1. Mackay. – London,

1989. – 230 p.

275. Manchini V. Immunochemical quantitation of antigens by signal radial diffusion / V. Manchini, A. Carbonare, J. Haremans // Immunochem. –1965. – V. 2. – P. 235-239.

276. Maran A. Clinical Rhinol. / A. Maran, V. Lund – Stuttgart, 1990. – 220p.

277. Marshall A. H. An algorithm for the management of CSF rhinorrhoea illustrated by 36 cases /A. H. Marshall, N. S. Jones // Rhinology, 1999. – V. 37, № 4. – P. 182-185.

278. Marudo R. Les formations kistiques du sinus maxillaire / R. Marudo, Y. Cachin, I. Payln // Ann. Oto-laryng. – 1961. – Vol. 78. – P. 301.

279. Messerklinger W. Diagnostic et chirurgie endoscopique du ner et ses asnexes / W. Messerklinger // Acta Oto-rhino-laryng. Belg. – 1980. – T. 34, №2. – P. 170-176.

280. Messerklinger W. Die Endoscopie der Nose / W. Messerklinger // Mschr. Ohrenheilk. – 1970. – Bd. 104, № 10. – S. 451-455.

281. Messerklinger W. Die rollen der Lateralen Nasen-wand in der Pathogenese, Diagnose und Therapie der rezidivierenden und chronischen Rhinosinusitis / W. Messerklinger // Laryngol. Rhinol. Otol. – 1987. – Vol. 66, №6. – P. 293- 299.

282. Messerklinger W. Die Schleimhaut der oberen Luftwege im Blickfeld neuerer Forschung / W. Messerklinger // Arch. F. Ohren-Nasenu. Kehlkopfheilk. – 1958. – Bd. 173, №1. – S. 1-104.

283. Naumann H. H. Kurze Pathophysiologie der Nase und ihrer Nedenhohlen / H. H. Naumann // Hals-Nasen Ohrenheilk. – Stuttgart, 1964. – Bd. 1. – P. 154-189.

284. Naumann H. H. Of the defense mechanisms of the respiratory raucosa towards infection / H. H. Naumann // Ibid. – 1980. – Vol. 89, №34. – P. 165-176.

285. Neigel J. M. Use of demineralized bone implants in orbital and craniofacial reconstruction and a review of the literature. [Review] [63 refs] / J. M. Neigel, P. O. Ruzicka // Ophthalmic Plastic & Reconstructive Surg. – 1996. – V 12, N 2. – P. 108-120.

286. Onodi A. Die topographishe Anatomie der Nasenhohle und ihter

Nedenhohlen. Handbuch der speziellen chirirgie der Ohren und der oberen Luftwege / A. Onodi. – Leipzig, 1922. – S. 61-134.

287. Paparella M. M. Mucosal cyst of maxillary sinus / M. M. Paparella // Arch. Otolaryngol. – 1967. – Vol. 77. – P. 650.

288. Parsons D. S. Special considerations in pediatric functional endoscopic sinus surgery / D. S. Parsons, R. C. Setliff, D. Chambers // Operative Techniques on Otolaryngology – Head and Neck Surgery. – 1994. – Vol. 5, №1. – P. 40-42.

289. Parsons D. S. The «ridge» – A safer entry to the sphenoid sinus functional endoscopic sinus surgery in children / D. S. Parsons, W. E. Boider, M. E. Boyd // Operative Techniques on Otolaryngology – Head and Neck Surgery. – 1994. – Vol. 5, №1. – P. 43-44.

290. Petersen R. J. Sinus puncture therapy. Canine fossa puncture method / R. J. Petersen // Laryngoscope. – 1981. – V 91. – N 12. – P. 2126-2128.

291. Pravalainen M. Influence of Caldwell-Luc operation on developing permanent teeth / M. Pravalainen, R. Pravalainen, J. Tarkkanen // Laryngoscope. – 1977. – Vol. 87. – P. 613-616.

292. Proctor D. F. Nasal mucous transport and our ambient air / D. F. Proctor // Laryngoscope. – 1983. – V. 93. – N 1. – P. 58-62.

293. Raphae Y. The pathophisiology of rhinitis: lactoferm and lusozyme in nasal secretions / Y. Raphae, E. Jeney, J. Baraniuk // J. Clin Jnvest. – 1989. – V. 84. – P. 1528-1535.

294. Reck R. Glaskeramik in der Septum- und Nasennebenhohlenchirurgie. Tierexperimentelle Untersuchungen. Vorlaufige Mitteilun / R. Reck, H. Bremer, K. Deutscher // Laryngol., Rhinol. – 1980. – Bd. 59, N 2. – S. 108-110.

295. Rice D. H. Endoscopic paranasal sinus surgery / D. H. Rice, S. D Schaefer, L. E. Calver // New York: Raven Press, 1993. – P. 251.

296. Rice D. H. Endoscopic paranasal sinus surgery / D. H. Rice, S. D. Schaefer, L. E. Calver. – New York: Raven Press, 1993. – P. 251.

297. Sakakura Y. Nasal secretion from normal subjects / Y. Sakakyra // Amis. Nasus. Larynx. – 1979. – Vol. 6, №2. – P. 71-78.

298. Stammberger H. Endoscopic Endonasal Surgery – Concepts in treatment of recurring rhinosinusitis. Part 2. Surgical treatment / H. Stammberger // Otolaryngol. Head and Neck Surg. – 1985. – Vol. 94. – P. 147-156.

299. Stammberger H. Flistory of Rliinology: Anatomy of the paranasal sinuses / H. Stammberger // Rliinol. – 1989. – V. 27, № 3. – S. 197-210.

300. Stammberger H. Functional endoscopic nasal and paranasal sinus surgery / H. Stammberger // The Messerklinger Technique / Ed. B. C. Decker. – Toronto-Philadelphia, 1991. – 529 p.

301. Stammberger H. Functional endoscopic Sinus Surgery / H. Stammberger, W. Posawetz // Eur. Arch. Otorhinolar. - 1990. – Vol. 247, №7. – P. 63- 76.

302. Stammberger H. Headaches and sinus disease: the endoscopic approach / H. Stammberger, G. Wolf // Ann. Otol. Rhinol. Laryngol. – 1988. – Vol. 97, № 5 (Part2), Suppl. 131. – P. 2-24.

303. Stammberger, H. History of Rhinology: Anatomy of the paranasal sinuses / H. Stammberger // Rhinol. – 1989. – Vol. 27, №3. – P. 197-210.

304. Taylor M. Histochemistry of the nasal respiratory mucosa / M. Taylor // J. Laryngol. – 1958. – Vol. 72. – P. 365-376.

305. Van Alyea D. E. Ethmoidal labyrinth: anatomic study with consideration of the clinical significance of its structural characteristics / D. E. Van Alyea // Arch. Otolaryngol. Flead Neck Surg. – 1939. – V. 29. – P. 881-901.

306. Van Dishoeck H. The part of the valve and the turbinates in total nasal resistance / H. Van Dishoeck // Jnt. Rliinol. – 1965. – V. 3 – P. 19-26.

307. Vleming M. Endoscopic sinus surgery for antrochoanal polyps / M. Vleming, N. de Vries // Rhinol. – 1991. – Vol. 29, №1. – P. 77-78.

308. Wayoff M. Rhinites vasomotrices et tests vasimoteurs / M. Wayoff, J. Moneret-Vautrin, P. Gasel // Ann. Oto-laryngol (Paris). – 1978. – Vol. 95, №3. – P. 211-218.

309. Westernhagen B. Die operative Kieferhöhlensanierung – ein Routineeingriffi / B. Westernhagen // HN0. – 1983. – Bd. 31. – H. 5. – S. 158-160.

310. Wigand M. E. Endoskopishe Chirurgie der Nasennebenhohlen und der vor-

deren Schadelbasis / M. E. Wigand, W. Hosemann // Stuttgart: Thieme, 1989. – S. 1-151.

311. Wigand M. E. Endoscopic surgery of the paranasal sinuses and anterior skull base / M. E. Wigand. – New Yirk: Thieme, 1990. – 152 p.

312. Willemot J. Flistory of Rliinology: Functional surgery of the nose in France at the turn of the century / J. Willemot // Rhinol. – 1990. – V. 28, № 4, – S. 275-281.

313. Williams H. L. A reconsideration of the mechanics of the nasal air-flow to the function of the nose in respiration / H. L. Williams // Rliinol. – 1972. – V. 10. – P. 145-161.

314. Williams P. L. Yray's Anatomy: The anatomical bases of medicine and surgery / P. L. Williams, L. H. Bannister, M. M. Berry // Great Britain. – 1995. – P. 1631-1637.

315. Yarington C. T. The Caldwell-Luc operation revisited / C. T. Yarington // Ann. Otol. Rhinol. Laryngol. – 1984. – Vol. 93. – P. 380-384.

316. Zur operativen behandlung der chronisch-rezidivierenden sinusitis – Caldwell-Luc versus funktionelle endoscopische technik / H. Stammberger [et al.] // HNO. – 1987. – Bd. 35, №3. – S. 93-105.