

**Национальная медицинская ассоциация оториноларингологов  
Министерство здравоохранения Российской Федерации**

**УТВЕРЖДАЮ:**

Главный внештатный  
специалист  
оториноларинголог  
Минздрава России  
д.м.н., профессор Н.А.Дайхес

Президент Национальной медицинской  
Ассоциации оториноларингологов  
Заслуженный врач России,  
член-корр.РАН  
профессор Ю.К.Янов

**Парезы и параличи гортани**

**Клинические рекомендации**

**Москва**

**2014**

## **Клинические рекомендации «Парезы и параличи гортани»**

**Рекомендации подготовлены:** д.м.н., проф. Дайхес Н.А., д.м.н. проф. Кокорина В.Э., к.м.н. Нажмудинов И.И, Гусейнов И.Г., Хорук С.М., Савенок А.В.

**Рекомендации рассмотрены и утверждены на заседании Национальной медицинской ассоциации оториноларингологов от 23-25 апреля 2014 года.**

**Экспертный совет:** д.м.н. проф. Абдулкеримов Х.Т. (Екатеринбург); д.м.н. Артюшкин С.А. (Санкт-Петербург); д.м.н. проф. Гарашенко Т.И. (Москва); д.м.н. проф. Дайхес Н.А. (Москва); д.м.н. проф. Егоров В.И. (Москва); д.м.н. проф. Карнеева О.В. (Москва); д.м.н. проф. Карпова Е.П. (Москва); д.м.н. проф. Коркмазов М.Ю. (Челябинск); д.м.н. проф. Кошель В.И. (Ставрополь); д.м.н. проф. Накатис Я.А. (Санкт-Петербург); д.м.н. проф. Овчинников А.Ю.(Москва); д.м.н. проф. Рязанцев С.В. (Санкт-Петербург); д.м.н. проф. Свистушкин В.М.(Москва); д.м.н. Фанта И.В. (Санкт-Петербург); член-корр. РАМН, д.м.н. проф. Янов Ю.К. (Санкт-Петербург).

## **Цель**

Ознакомить врачей (оториноларингологов, терапевтов, педиатров, хирургов, врачей общей практики) с современными принципами диагностики и тактикой консервативного и оперативного лечения парезов и параличей гортани.

## **Введение**

Паралич голосовых складок представляет собой скорее симптомокомплекс нарушений, вызываемый патологией со стороны голосового отдела гортани. Обычно он наблюдается в результате патологического процесса, поражающего блуждающий нерв или его верхнюю и/или возвратную гортанную ветви.

В последние годы наметилась тенденция к увеличению числа больных с данной патологией. Это связано с ростом оперативных вмешательств на органах, контактирующих с ниже-гортанным нервом - гортани, щитовидной железе, трахее и пищеводе, ростом травматизма в быту и числа хирургических вмешательств при опухолях бронхов, верхней и средней доли легких, средостения, увеличение числа операций при сердечнососудистых аномалиях. Нарушение дыхания и голоса ухудшают качество жизни человека, приводят к снижению трудоспособности и ухудшению межличностных отношений. Изучение диагностики, лечения и ранней реабилитации при данной патологии входит в компетенцию врачей оториноларингологов, терапевтов, хирургов, врачей общей практики.

## **Определение. Классификация.**

В клинической практике для обозначения неподвижности голосовых складок используют термины «паралич» и «парез» гортани. Под *парезом* подразумевают временное нарушение подвижности мышц гортани и этот диагноз устанавливается пациентам с длительностью заболевания до 6 мес. Возможно восстановление подвижности в сроки от нескольких месяцев до 2 лет.

Паралич — расстройство двигательной функции в виде полного отсутствия произвольных движений вследствие нарушения иннервации соответствующих мышц *Паралич* гортани – состояние, являющееся одной из причин стеноза верхних дыхательных путей, характеризуется стойким односторонним или двусторонним расстройством двигательной функции гортани в виде нарушения или полного отсутствия произвольных движений голосовых складок вследствие нарушения иннервации

соответствующих мышц, анкилоза перстнечерпаловидных суставов, воспалительного процесса

В зависимости от уровня повреждения параличи гортани делятся на **центральные** и **периферические**, **односторонние** и **двусторонние**, могут быть **врождёнными** или **приобретёнными**. Центральные, в свою очередь, подразделяются на органические и функциональные.

В Международной классификации болезней 10-го пересмотра паралич (парез) гортани отнесён к классу болезней органов дыхания:

### **Класс X. Болезни органов дыхания (J00—J99)**

#### **J30—J39 Другие болезни верхних дыхательных путей**

#### **J 38.0 Паралич голосовых складок и гортани**

#### **Клиническая анатомия**

Движения голосовых складок осуществляются в результате координированного сокращения различных групп мышц гортани.

<b>Функция</b>	<b>Мышца</b>
Открытие голосовой щели, отведение голосовых складок	Задняя перстнечерпаловидная мышца
Закрытие голосовой щели, приведение голосовых складок	Латеральная перстнечерпаловидная мышца
	Щиточерпаловидная мышца
	Поперечная и косая черпаловидные мышцы
Натяжение голосовых складок	Перстнещитовидная мышца
	Медиальная часть щиточерпаловидной мышцы (голосовая мышца)

Во время вдоха голосовые складки смещаются латерально (Рис.1)(разведены), при фонации голосовые складки располагаются в срединном положении (Рис.2)(сведены).

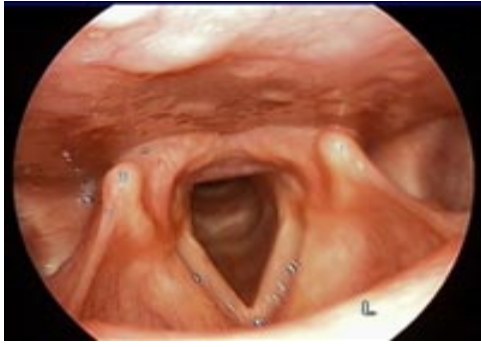

Рис.1

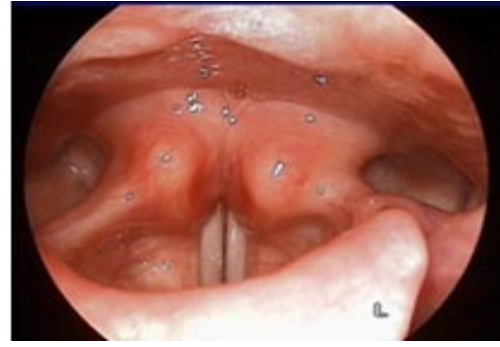

Рис.2

При парезе голосовые складки могут принимать следующие положения (Рис.3):

- Срединное положение
- Парамедианное положение
- Промежуточное положение голосовых складок отмечается при полном повреждении блуждающего нерва (включая верхний и нижний гортанный нервы), когда неподвижны внутренние и наружные мышцы гортани. Промежуточное положение («трупное») занимают складки в конечной стадии паралича. Возникает провисание голосовых складок из-за атрофии голосовой мышцы. При параличе задней перстнечерпаловидной мышцы черпаловидный хрящ наклонен вперед.

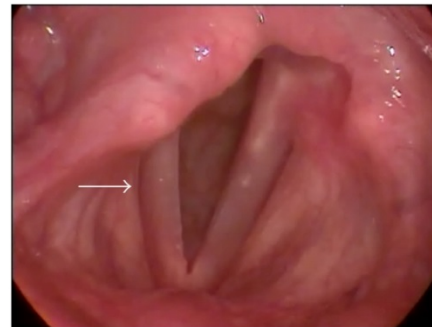
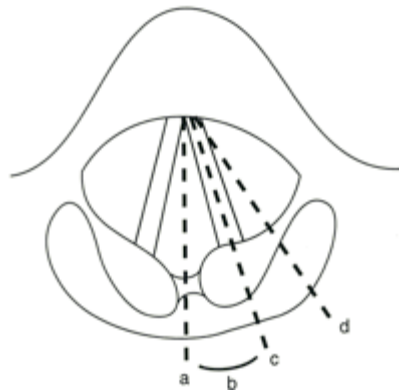


Рис.3 Положения голосовых складок при парезе: а-срединное положение; б-парамедианное положение; с-промежуточное положение; d-латеральное (дыхательное) положение. На правом рисунке-парез правой голосовой складки-голосовая складка в парамедианном положении

Предсказать окончательное положение голосовых складок после повреждения верхнего и возвратного гортанных нервов невозможно, так как нервы могут регенерировать, а нарушение функции может оказаться частичным.

Патологическое положение голосовых складок может быть связано с фиброзом голосовой мышцы, или анкилозом перстнечерпаловидных суставов.

### **Блуждающий нерв и его ветви**

Иннервация гортани двусторонняя и осуществляется верхним гортанным и возвратным гортанным нервами, которые являются ветвями блуждающего нерва.

Верхний гортанный нерв иннервирует перстнещитовидную мышцу, которая обеспечивает натяжение голосовых складок при пении высоких нот у певцов. Парез или паралич этого нерва приводит к изменению тембра голоса и невозможности перехода при пении к более высоким нотам. Иногда при парезе верхнегортанного нерва пациенты могут иметь нормальный разговорный голос, но страдает качество голоса при пении.

Нижний гортанный нерв иннервирует мышцы гортани ответственные за открытие голосовой щели (при дыхании, кашле), закрывающие голосовую щель для осуществления фонации и во время глотания.

При выявлении картины паралича возвратного гортанного нерва причину его поражения следует искать на всем протяжении от основания черепа в области яремного отверстия, далее вдоль его следования в области шеи, а также в грудной клетке, в средостении.

### **Эпидемиология, этиология и патогенез.**

Наиболее частой причиной односторонних параличей гортани являются:

- операции на органах шеи(щитовидной железе, сонной артерии, шейном отделе позвоночника) — в 21,6% случаев,
- травма гортани — 20%,
- инфекционные заболевания (грипп, дифтерия и др.) — 7%,
- патология средостения (аневризма дуги аорты, рак легкого) — 3%,
- идиопатические парезы составляют 4%.

Повреждение нижнего гортанного нерва или, реже, верхнего гортанного нерва при операциях на щитовидной железе является одним из самых распространенных осложнений и составляет 5%-9%.

Двусторонний парез гортани может возникнуть в результате следующих причин:

- хирургическая травма( 44%),
- злокачественные новообразования (17%),
- эндотрахеальная интубация (15%),
- неврологические заболевания (12%),
- идиопатические (12%).

Органические центральные параличи гортани возникают при кортикальных и бульбарных поражениях, при вовлечении интракраниального отдела блуждающего нерва. Кортикальные параличи всегда двусторонние, в соответствии с иннервацией от двигательного ядра. Возможные причины- контузия, церебральный паралич, энцефалит, диффузный атеросклероз сосудов головного мозга, неопластический менингит, опухоли головного мозга. Кортикобульбарный паралич возникает в результате повреждения кортикобульбарного тракта, например при недостаточности кровообращения в бассейне позвоночной артерии. Бульбарный паралич может быть в результате нарушения кровообращения в бассейне мозжечковых артерий, рассеянного склероза, сирингобульбии, сифилиса, бешенства, полиомиелита, энцефалита, внутримозжечковых опухолей. При этом изолированных параличей гортани не выявлено, они обычно сочетаются с поражением IX, XI и XII пар черепно-мозговых нервов, что подтверждает неврологическое исследование. Синдром Валленберга возникает при окклюзии позвоночной или задней нижней мозжечковой артерии в результате ишемии бокового отдела продолговатого мозга. Симптомы включают затруднение дыхания, охриплость голоса, головокружение, тошноту, рвоту, нистагм, нарушение равновесия и походки.

*Функциональные центральные параличи гортани* возникают при нервно-психических расстройствах вследствие нарушения взаимодействия между процессами возбуждения и торможения в коре головного мозга.

*Верхний гортанный нерв* может быть поврежден при тиреоидэктомии у гиперстеников с низким положением гортани. Поражение наружной ветви верхнего гортанного нерва сопровождается нарушением иннервации щитоперстневидной мышцы:

- отсутствуют выраженные нарушения подвижности голосовых складок, столь характерные для большинства гортанных параличей
- понижается разговорная интонация, доходящая до монотонности;
- возникает быстрая утомляемость голоса, вследствие чего использование сильного разговорного голоса (лекторы, преподаватели) или певческого голоса, становится невозможным.

## Причинами патологии возвратного нерва

- На уровне шейного отдела: операции на щитовидной железе, злокачественный зоб, тупые и острые травмы шеи, сдавление нерва гематомой, метастазы шейных лимфоузлов, лимфадениты, удаление лимфоузлов шеи, заболевания шейного отдела пищевода или трахеи и операции при этих заболеваниях, растяжение нерва из-за неправильного положения больного при интубации или сдавление нерва эндотрахеальной трубкой.

- На уровне грудной клетки: врожденные заболевания сердца и сосудов (пороки сердца), воспалительные заболевания сердца (в том числе перикардит), аневризма дуги аорты или подключичной артерии, реконструктивные операции на дуге аорты, при кардиомегалии различной этиологии (синдром Ортнера-редкий кардиовокальный синдром, сопровождающийся осиплостью голоса); заболевания легких (туберкулез, особенно поражение верхушечных сегментов), адгезивный плеврит, рак легкого; заболевания средостения (медиастиниты, лимфаденопатии, лимфогранулематоз); злокачественные опухоли (рак пищевода, бронхов, рак Панкоста – до 25% его случаев сопровождаются парезом нижнего гортанного нерва).

Поражение гортанных нервов возможно при гриппе, герпетической инфекции (описан односторонний парез гортани в сочетании с односторонней тугоухостью при синдроме Рамсея Ханта, в результате инфекции, поражающей коленчатый узел лицевого нерва, а также другие черепно-мозговые нервы, в том числе и блуждающий), ревматизме, сифилисе, интоксикациях свинцом, мышьяком, органическими растворителями, стрептомицином, винкристином.

При исключении основных этиологических причин пареза возвратного нерва – его нарушение считается идиопатическим.

### Клиника

Для адекватной оценки тяжести состояния, правильного выбора метода **лечения** и точного прогнозирования течения заболевания большое значение имеет оценка жалоб больного и анамнеза заболевания. Степень стенозирования просвета гортани и, соответственно, тяжести состояния больного определяется при общем осмотре и проведении общеклинического обследования. При парезе гортани страдают все 3 функции гортани: дыхательная, защитная и голосовая.

При односторонних параличах гортани, в результате неподвижности парализованной голосовой складки, находящейся в латеральной или парамедианной



позиции, наблюдаются стойкие нарушения фонаторной функции- возникает осиплость, битональность или полная потеря голоса. Отсутствие полного смыкания голосовой щели приводит к аспирации. Кашель и раздражение слизистой оболочки гортани способствуют развитию ларингита, трахеита, аспирационной пневмонии. Беспокоит одышка, усиливающаяся при голосовой нагрузке.

При двустороннем парезе гортани больных больше беспокоит нарушение дыхания. При физических нагрузках, во время сна или разговора появляется инспираторный стридор. Голос может быть звонким, иногда отмечается придыхательная охриплость, при разговоре характерны длительные инспираторные фазы. Симптомов аспирации и дисфагии может не быть.

Выраженность клиники стеноза дыхательных путей зависит от размера голосовой щели. На состояние пациента оказывает влияние и сопутствующая соматическая патология: сердечно-сосудистая и легочная, обменные нарушения (гипотиреоз, гипопаратиреоз и т.д.), деформация шейного и грудного отделов позвоночника. При стенозе гортани и компенсации дыхания отмечаются укорочение паузы между вдохом и выдохом, удлинение вдоха (инспираторная одышка). При этом дыхание становится шумным, возникает изменение частоты, напряжения и ритма пульса.

При декомпенсации дыхания общее состояние пациента тяжелое, характеризуется слабостью, апатией или крайним беспокойством. Отмечаются цианоз пальцев рук и лица, одышка в покое и при небольшой физической нагрузке, шумное дыхание, озвученный вдох (инспираторная одышка), учащение дыхания, вовлечение в дыхание вспомогательных мышц, тахикардия, повышение АД.

### **Диагностика**

Диагностика пареза гортани основывается на данных:

- Анамнеза: при парезе будут жалобы на изменения голоса, затруднение дыхания и глотания. Важно выяснить начало возникновения симптомов и их связь с предшествующими хирургическими вмешательствами или соматической патологией, которая могла привести к нарушению подвижности голосовых складок.
- Ларингоскопии: при двустороннем парезе гортани-голосовые складки находятся в срединном или парамедианном положении; при одностороннем парезе-одна из голосовых складок неподвижна, находится в парамедианном или латеральном положении.

- Ларингостробоскопии —дает возможность настраивать частоту световых импульсов под частоту колебаний истинных голосовых складок. При электронной стробоскопии настройка производится автоматически. При параличах фонаторные колебания голосовых складок отсутствуют (следует учесть, что при параличах может сохраниться вибрация голосовых складок, которую необходимо отличать от типичных фонаторных колебаний в горизонтальной плоскости).

Для паралича центрального генеза, кроме этого, характерны нарушение подвижности языка, мягкого неба и изменение артикуляции речи.

### **Алгоритм обследования пациента с целью установления причины пареза гортани**

- общеклиническое обследование,
- СКТ головного мозга, органов шеи и грудной клетки,
- эндоскопическое исследование гортани, трахеи, пищевода, бронхов,
- УЗИ лимфоузлов шеи и щитовидной железы,

При неясном генезе пареза гортани показаны консультации эндокринолога, невролога, пульмонолога, торакального хирурга.

При декомпенсации дыхания сначала проводятся неотложные мероприятия по нормализации дыхания в необходимом объеме, а затем обследование.

Длительное отсутствие голосовой функции ведет к потере закрепившегося в памяти образа, к атрофии мышц, фиброзу капсулы перстнечерпаловидного сустава и нарушению функции задней перстнечерпаловидной мышцы. Эти факторы препятствуют улучшению голоса.

Оценка качества голоса пациентов осуществляется с помощью шкалы определения звучности голоса GRBAS, при мультипараметровом акустическом исследовании голоса с помощью компьютерной программы.

При акустическом анализе голоса определяют основную частоту (F0) и силу голоса, Jitter, время максимальной фонации (ВМФ) и индекс выраженности дисфонии (DSI), производят запись голосового поля и исследование речевого профиля. Фонетография осуществляется в режиме реального времени.

Дифференциальная диагностика паралича гортани проводится с другими заболеваниями, являющимися причиной дыхательной недостаточности: ларингоспазмом, инфарктом миокарда, тромбоэмболией легочной артерии, стволовым инсультом.

Голосовые складки могут быть неподвижны при вывихах, подвывихах анкилозе или артритах перстнечерпаловидных суставов. При этом отмечается несимметричность суставов с признаками воспаления на стороне поражения.

Согласно «**Clinical Practice Guideline: Improving Voice Outcomes after Thyroid Surgery**» рекомендуется осмотр голосовых складок у пациентов как с нормальным голосом так и с голосовыми нарушениями перед оперативным вмешательством на щитовидной железе. Необходимо предупредить пациента о возможных послеоперационных нарушениях голоса и дыхания, обсудить тактику вмешательства с анестезиологом, проводить интраоперационный мониторинг возвратных нервов, в том числе ларингеальную электромиографию (LEMG), стараться предупредить повреждение верхних гортанных нервов ( по возможности, оставлять верхний полюс щитовидной железы), в послеоперационном периоде отслеживать изменения голоса пациента ( с документацией через 2 недели и через 2 месяца после операции), обязательна консультация оториноларинголога с осмотром гортани и оценкой голосовых складок, при изменении голоса пациенту необходима реабилитация.

### **Особенности у детей**

Особую группу составляют врожденные параличи гортани. Врожденные параличи гортани связаны с такими наследственными синдромами и заболеваниями, как болезнь Шарко—Мари—Тута, мальформация Арнольда—Киари, синдром Ли, синдром Вильямса, нервно-мышечные заболевания, синдром Дауна, синдром Мобиуса-Поланда.

Причиной одностороннего пареза гортани у детей могут быть: новообразования (29%), послеоперационные осложнения (24%), воспалительные процессы (21%), постинтубационная и наружная травмы гортани (8%), центральные (5%) и идиопатические параличи (13%).

У пациентов с врожденным двусторонним параличом гортани требуется избирательный подход при рассмотрении вопроса о трахеостомии, так как в ряде

случаев происходит спонтанное восстановление подвижности парализованных голосовых складок.

Повреждение возвратного нерва случается при кардиохирургических вмешательствах у детей. Частота повреждений составляет до 4 % по различным данным, особенно часто при оперативных вмешательствах по поводу коарктации аорты-2,5 %.

Хирургическое закрытие Боталова протока, особенно у новорожденных с экстремально низкой массой тела (< 1000г), часто приводит к парезу(параличу) левого возвратного нерва и проявляется стридором в послеоперационном периоде, осиплостью голоса, проблемами при кормлении и аспирацией. По истечении 9 месяцев жизни у части пациентов наблюдается компенсаторная гипертрофия правой голосовой складки, не возникает проблем при кормлении, но длительно сохраняется слабый плач. Некоторым детям требуется наложение гастростомы для предотвращения аспирации пищи в нижние дыхательные пути.

### **Парез гортани при редких заболеваниях**

Синдром Тапия сопровождающийся односторонним парезом гортани и языка, с вовлечением грудино-ключично-сосцевидной и трапециевидной мышц может развиваться как осложнение при масочной вентиляции из-за смещения головы, при интубации трахеи во время оперативных вмешательств или бронхоскопии.

Невралгическая амиотрофия( синдром Персонейджа–Тернера) — идиопатическая плечевая плексопатия с острым началом в форме болевого синдрома в области плеча и надплечья, по стиханию которого развивается парез и атрофия мышц плечевого пояса. Через несколько недель/месяцев симптомы полностью регрессируют. При этом заболевании возможен односторонний, реже двусторонний, парез гортани, с полным восстановлением функции пораженной складки при регрессии симптомов основного заболевания.

Множественная системная атрофия-прогрессирующее нейродегенеративное заболевание, вызывающее пирамидную, мозжечковую и вегетативную дисфункцию. Проявляется артериальной гипотензией, задержкой мочи, запором, атаксией, ригидностью и постуральными нарушениями. Одним из симптомов может быть как односторонний (чаще с поражением левой голосовой складки) так и двусторонний парез гортани.

## **Тактика лечения**

Выполняется лечение заболевания, явившегося причиной пареза гортани.

### ***Консервативное лечение***

На ранних этапах реабилитации голосовой функции при одностороннем парезе гортани применяют стимулирующую терапию (прозерин, галантамин, нимодипин, глюкокортикостероиды), нейромышечную электрофонопедическую стимуляцию в комбинации с фонопедией, которые способствуют раннему восстановлению звучности голоса в 60% случаев и позволяет значительно сократить сроки реабилитации пациентов (**уровень доказательности III**). Стимулирующая терапия противопоказана после операции по поводу злокачественного новообразования щитовидной железы, органов шеи, средостения и грудной клетки, а при неоперированной щитовидной железе - гипертиреозе, наличие узлов в щитовидной железе, доброкачественных образованиях кожи на местах расположения электродов, соматической патологии.

Обязательно проведение стробоскопии гортани при наблюдении больных в процессе лечения. Благоприятным прогностическим признаком восстановления функции пораженного нерва являются колебания слизистой оболочки по краю парализованной голосовой складки, так называемое смещение слизистой «волны».

При двустороннем парезе восстановление нормальной проходимости дыхательных путей имеет первостепенное значение. При декомпенсации дыхания показана **трахеотомия**.

Двусторонний парез гортани в раннем послеоперационном периоде в результате повреждения возвратного нерва, при отсутствии симптомов острой дыхательной недостаточности в течение 10–14 дней лечится консервативно. Терапия включает назначение антибактериальных препаратов широкого спектра действия, гормонотерапию (**уровень доказательности III**). При наличии гематомы назначают средства, влияющие на свертываемость крови, витаминотерапию, сеансы гипербарической оксигенации, препараты, улучшающие реологические свойства крови, сосудистую терапию (**уровень доказательности III**). При положительной динамике проводится курс фонопедических упражнений.

## *Хирургическое лечение*

Различные методы хирургического лечения периферических параличей гортани направлены не только на расширение голосовой щели и восстановление адекватного дыхания, но и, по возможности, на сохранение фонаторной функции. Трудность лечения заключается в том, что восстановление обеих функций гортани требует создания противоположных функциональных условий: для дыхательной - достаточно широкой голосовой щели, для фонаторной - её сужения.

Тактика лечения определяется индивидуально в зависимости от следующих факторов: выраженности симптомов дыхательной недостаточности, размеров голосовой щели, основного заболевания, сопутствующей патологии. При благоприятном стечении обстоятельств возможно одномоментное проведение трахеостомии и ларингопластики в необходимом объеме. Для восстановления дыхания срочную трахеотомию проводят под местной анестезией или под наркозом. Операция под наркозом возможна при фиброоптической интубации трахеи без применения миорелаксантов.

### **Хирургические вмешательства при двусторонних параличах гортани**

Большинство больных с двусторонним параличом гортани нуждаются в хирургическом лечении. Показаниями к реконструктивной операции служат нарушение подвижности голосовых складок и невозможность адекватного дыхания через естественные пути, неэффективность консервативного лечения. Противопоказаниями для пластической операции являются пожилой возраст, тяжелая сопутствующая патология, злокачественные заболевания щитовидной железы.

Вопрос о характере хирургического лечения решается индивидуально на основании объективных данных и данных ларингоскопической картины. Функциональная хирургия двустороннего паралича имеет ряд особенностей:

1. Необходимо тщательное дооперационное обследование для уточнения степени повреждения и факторов, осложняющих операцию.
2. Хирургический подход должен быть тщательно спланирован. Необходим выбор единственного способа вмешательства из всех альтернативных. Первичная операция должна быть успешна на 99,9%, т.к. исчерпывается запас здоровой ткани.
3. Пластика голосового отдела на стороне операции ауто- или аллотканями значительно улучшает функциональный результат операции.

Если в течение 12 месяцев подвижность голосовых складок не восстанавливается, показана ранняя латерофиксация одной из голосовых складок комбинированная с аритеноидэктомией и задней хордотомией (**уровень доказательности II**).

### **Хирургические вмешательства при односторонних параличах гортани**

Хирургические вмешательства при односторонних параличах гортани включают в себя три основные группы:

1. Нейропластика – способ реиннервации гортани включает в себя нейрорафиоансасервикалис с культей возвратного гортанного нерва, что приводит к медиализации голосовой складки, помогает восстановить ее тонус, при этом улучшаются параметры голосообразования.

2. Имплантация различных веществ в голосовую складку нередко приводит к таким осложнениям, как образование гранулемы инородного тела, миграции или абсорбции имплантируемого вещества, присоединение инфекции с развитием абсцесса, медиализации ложной складки и желудочка, приводящей к еще большей дисфонии.

3. Хирургия остова гортани представлена тремя типами вмешательств: тиреопластика, аддукция черпаловидного хряща, тракция латеральной перстнечерпаловидной мышцы.

### **Медиализация голосовой складки при одностороннем параличе гортани.**

При отсутствии эффекта от консервативного лечения применяются хирургические методы, но не раньше 12 месяцев после возникновения пареза гортани.

**Инъекционная ларингопластика** – это процедура, проводимая при изменении формы голосовых связок или их подвижности, может проходить под наркозом, либо под местной анестезией. Некоторые врачи предпочитают проводить эту процедуру под местной анестезией, так как при этом можно сразу убедиться в эффективности проведенного лечения. Если требуется еще несколько инъекций, они могут быть сделаны сразу же. При одностороннем параличе гортани с целью улучшения голосовой функции применяют методику медиализации пораженной голосовой складки с помощью различных агентов: -производных гиалуроновой кислоты собственной жировой ткани, карбоксиметилцеллюлозы, полидиметилсилоксана

## Список литературы.

1. Бербом Х. Болезни уха, горла и носа/Бербом Х., Кашке О., Навка Т., Свифт Э.; пер. с англ.-М.:МЕДпресс-информ, 2012-776 С.:ил.
2. Вязьменов Э.О. Парезы и параличи гортани у детей: особенности развития и течения, методы диагностики и лечения / Э.О. Вязьменов, Е.Ю. Радциг, М.Р. Богомильский// Вестн. оториноларингологии. - 2007. - № 2. - С. 63-67.
3. Дайхес Н.А., Назарочкин Ю.В., Трофимов Е.И., Харитонов Д.А., Е.М.ФукиЕ.М. Профилактика нарушений иннервации гортани при лечении больных узловыми заболеваниями щитовидной железы.//Усовершенствованная медицинская технология,Москва – 2006
4. Дерягин Н.И. Кокорина В.Э. К вопросу о тактике лечения больных с нарушениями двигательной иннервации гортани // Дальневост. мед.журн. - 2002. - № 1. - С. 71-72.
5. Магомедов Р.Б. Профилактика повреждений возвратного гортанного нерва при операциях на щитовидной железе : автореф. дис. ... канд. мед.наук : спец. 14.00.27 / Магомедов Рашид Балабекович ; [Рос. мед. акад. последиплом. образования]. - М., 2000. - 22 с. : ил. - Библиогр.: с 22
6. Карпова О.Ю. Нарушение голоса- симптом не только заболеваний гортани// РМЖ № 9, 1999 г.
7. Кирасирова Е.А., Лафуткина Н.В., Мамедов Р.Ф., Гогорева Н.Р., Екатеринбург В.А., Резаков Р.А. Тактика обследования и лечения больных с парезом или параличом гортани различной этиологии // "Оториноларингология" РМЖ № 11, 2013 г.
8. Кирасирова Е.А. Реабилитация больных с двусторонним параличом гортани во временном аспекте / Е.А. Кирасирова, Н.Н. Тарасенкова, Н.В. Лафуткина // Вестн. оториноларингологии. - 2007. - № 3. - С. 44-47.иннервации гортани // Дальневост. мед.журн. - 2002. - № 1. - С. 71-72.
9. Кокорина В.Э., Хорук С.М. Пути хирургического восстановления дыхания при двусторонних паралитических стенозах гортани.// Дальневост. мед.журн. - 2013. - № 3. - С. 95-97.
10. Магомедов Р.Б. Профилактика повреждений возвратного гортанного нерва при операциях на щитовидной железе : автореф. дис. ... канд. мед.наук : спец. 14.00.27 / Магомедов Рашид Балабекович ; [Рос. мед. акад. последиплом. образования]. - М., 2000. - 22 с. : ил. - Библиогр.: с 22
11. Павлов В.Е. Особенности анестезиологического пособия при эндоскопическом оперативном лечении заболеваний гортани //Российская оториноларингология. 2009. № 1. С. 103-108.



12. Паламарчук В.А. Влияние неселективной иннервации гортани на основные характеристики голоса //Международный эндокринологический журнал, № 1(57) • 2014, С. 114-117
13. Пальчун В.Т. Оториноларингология. Национальное руководство. М., 2008. С. 760–766
14. Романенко С.Г. Клинико-функциональное состояние гортани и комплексное лечение больных с односторонним параличом гортани : автореф. дис. ... канд. мед.наук : спец. 14.00.04 / Романенко Светлана Георгиевна ; Моск. НИИ уха, горла и носа. - М., 2000. - 21 с. - Библиогр.: 11 назв.
15. Старостина С. В. Анатомо-клиническое обоснование хондропластическойлатерофиксации голосовой складки при лечении срединных стенозов гортани.Автореф. дисс.канд.мед.наук., 2006 г.
16. Темираева З.К. Объективная оценка результатов консервативной терапии односторонних параличей гортани методом акустического анализа голоса / З.К. Темираева, О.В. Немых, П.В. Пашков // Рос.оториноларингология. - 2008. - № 1. - С. 142-147.
17. Филатова Е.А. Восстановление звучности голоса у больных парезами и параличами гортани методом нейромышечной электрофонопедической стимуляции // Рос.оториноларингология. - 2008. - № 1. - С. 155-159.
18. Чернобельский С.И. Клинико-функциональная оценка результатов лечения больных с односторонним парезом гортани методом многопараметрового акустического анализа голоса // Вестн. оториноларингологии. - 2005. - № 3. - С. 17-19.
19. Шиленкова В.В. Реабилитация голоса у больных гипотонуснойдисфонией методом нейромышечной электрофонопедической стимуляции гортани / В.В.Шиленкова, Е.А.Филатова, В.В.Коротченко // Рос.оторинолар. –2007. – №2 (27). – С.121 – 125.
20. Энциклопедический словарь медицинских терминов: В 3-х томах. Около 60 000 терминов. / Гл. ред. Б. В. Петровский. — М.: Советская энциклопедия, — Т.1
21. Benninger M.S., Gillen J.B., Altman J.S. Changing etiology of vocal fold immobility // The Laryngoscope, 108(9), 1998, pp. 1346-1350
22. Chandrasekhar S.S., et al. Clinical practice guideline: improving voice outcomes after thyroid surgery./Chandrasekhar SS, Randolph GW, Seidman MD, Rosenfeld RM, Angelos P, Barkmeier-Kraemer J, Benninger MS, Blumin JH, Dennis G, Hanks J, Haymart MR, Kloos RT, Seals B, Schreibstein JM, Thomas MA, Waddington C, Warren B, Robertson PJ//Otolaryngol Head Neck Surg. 2013 Jun;148(6 Suppl):S1-37.

23. Kwon S.K., Kim H.-B., Song J.-J., Cho C.G., Park S.-W., et al. Vocal Fold Augmentation with Injectable Polycaprolactone Microspheres/Pluronic F127 Hydrogel: Long-Term In Vivo Study for the Treatment of Glottal Insufficiency.//Published: January 22, 2014DOI:10.1371/journal.pone.0085512
24. Malcolm W.F.,Hornik C., Evans A., SmithP.B.,Cotten C.M. Vocal fold paralysis following surgical ductal closure in extremely low birth weight infants: a case series of feeding and respiratory complications.// JournalofPerinatology. 2008;28:782-785
25. Miyamoto R.C., Parikh S.R., Gellad W., Licameli G.R. Bilateral congenital vocal cord paralysis: a 16-year institutional review.//Otolaryngol Head Neck Surg. 2005 Aug;133(2):241-5
26. Parnell F.W. Vocal cord paralysis. A review of 100 cases / F.W. Parnell, J.H. Brandenburg //Laryngoscope.-1970.-Vol.80.-P. 1036-1045.
27. Srirompotong S., Sae-Seow P. The cause and evaluation of unilateral vocal cord paralysis.//J Med Assoc Thai. 2001 Jun; 84(6):855-8.
28. Sulica L., Blitzer A.Preface in Vocal Fold Paralysis // Springer, New York, 2006
29. Willatt D.J. The prognosis and management of idiopathic vocal cord paralysis / D.J. Willatt, P.M. Stell // Clin. Otolaryngol.-1989.-Vol. 14.-P. 247-250.